МИНИСТЕРСТВО СЕЛЬСКОГО ХОЗЯЙСТВА
РОССИЙСКОЙ ФЕДЕРАЦИИ

МЕТОДИЧЕСКИЕ РЕКОМЕНДАЦИИ

по диагностике, лечению и специфической профилактике инфекционного кератоконъюнктивита крупного рогатого скота, вызванного бактериями Moraxella bovis и Moraxella bovoculi



РОСИНФОРМАГРОТЕХ
ФГБНУ
Москва 2017

gost.e-ecolog.ru

МИНИСТЕРСТВО СЕЛЬСКОГО ХОЗЯЙСТВА
РОССИЙСКОЙ ФЕДЕРАЦИИ

МЕТОДИЧЕСКИЕ РЕКОМЕНДАЦИИ

**по диагностике, лечению
и специфической профилактике
инфекционного кератоконъюнктивита
крупного рогатого скота, вызванного бактериями
Moraxella bovis и *Moraxella bovoculi***

Москва 2017

УДК 619:617.711-002.1-022:636.22/.28
ББК 48.73:46.0
М 54

Авторы:
Г.Н. Спиридонов, зав. лаб. бактерийных инфекций, д-р биол. наук;
Х.З. Гаффаров, гл. науч. сотр. лаб. вирусологии и хламидийных инфекций, д-р вет. наук, проф.; **А.И. Никитин**, директор, канд. вет. наук;
К.Х. Папуниди, зам. директора, д-р вет. наук, проф.;
Л.В. Валебная, ст. науч. сотр. лаб. бактерийных инфекций, канд. биол. наук;
А.Н. Чернов, зам. директора, д-р биол. наук; **Л.Ш. Дуплева**, ст. науч. сотр. лаб. бактерийных инфекций, канд. биол. наук; **А.Г. Спиридонов**, ст. науч. сотр. лаб. бактерийных инфекций, канд. биол. наук;
Х.Н. Макаев, зав. отд. биобезопасности, д-р вет. наук, проф.
Рецензенты:
А.К. Галиуллин, зав. каф. микробиологии и вирусологии Казанской государственной академии ветеринарной медицины им. Н.Э. Баумана, д-р вет. наук, проф.; **Р.А. Хамзин**, директор ассоциации ветеринарных врачей Республики Татарстан, д-р вет. наук
Ответственный за выпуск:
В.Н. Боровой, заместитель директора Депветеринарии Минсельхоза России

М 54 **Методические рекомендации по диагностике, лечению и специфической профилактике инфекционного кератоконъюнктивита крупного рогатого скота, вызванного бактериями *Moraxella bovis* и *Moraxella bovoculi*.** – М.: ФГБНУ «Росиформагротех», 2017. – 36 с.

ISBN 978-5-7367-1205-2

Представлена система специальных противоэпизоотических мероприятий по профилактике инфекционного кератоконъюнктивита крупного рогатого скота и оздоровлению от него стад, ферм, хозяйств, населенных пунктов и административных территорий с применением специальных средств и методов диагностики и профилактики болезни.

Рекомендации предназначены для специалистов государственной ветеринарной службы субъектов Российской Федерации, ветеринарных лабораторий, научных сотрудников, специализирующихся в области инфекционной патологии, студентов и слушателей курсов повышения квалификации.

Рекомендовано к изданию секцией ветеринарии Научно-технического совета Минсельхоза России (протокол № 17 от 19 октября 2016 г.).

УДК 619:617.711-002.1-022:636.22/.28
ББК 48.73:46.0

ISBN 978-5-7367-1205-2
© Минсельхоз России, 2017

СОДЕРЖАНИЕ

Введение 4
1. Общие сведения о болезни 5
2. Этиология 5
3. Эпизоотология 12
4. Патогенез 13
5. Клинические признаки 16
6. Диагноз 20
7. Лечение инфекционного кератоконъюнктивита, вызываемого бактериями *Moraxella bovis* и *Moraxella bovoculi* 27
8. Профилактика инфекционного кератоконъюнктивита, вызываемого бактериями *Moraxella bovis* и *Moraxella bovoculi* .. 28
9. Литература 32

ВВЕДЕНИЕ

Успехи в борьбе с инфекционными заболеваниями сельскохозяйственных животных несомненны – наука вооружила практику многочисленными новыми методами диагностики, средствами борьбы и эффективными специфическими препаратами. Ряд инфекционных болезней уже полностью ликвидированы, другие – утратили былое значение. Однако появляются болезни, значение которых все более возрастает, а ущерб, причиняемый ими, постоянно увеличивается. К одной из таких болезней относится инфекционный кератоконъюнктивит (ИКК), зарегистрированный во многих странах мира как высококонтагиозное заболевание глаз крупного рогатого скота [4, 7, 19]. В недалеком прошлом возбудителем болезней глаз крупного рогатого скота одни исследователи считали бактерии *Moraxella bovis*, другие – риккетсии, хламидии, герпесвирусы, а также нематоды из рода *Thelazia*.

В России первые сообщения об эпизоотических вспышках инфекционного кератоконъюнктивита крупного рогатого скота, имевших место в хозяйствах Гомельской области и Северо-Западной зоне РСФСР, появились в 1970-1980-е годы [1, 2, 3]. Однако авторами были описаны лишь клинико-эпизоотологические особенности, в них не были представлены данные по выделению, идентификации возбудителя, т.е. отсутствовали доказательства его этиологической роли в возникновении болезни.

Разноречивость взглядов среди исследователей в отношении этиологии болезни, отсутствие методов и средств диагностики и специфической профилактики ИКК, завоз племенного поголовья крупного рогатого скота из стран Западной Европы – возможного носителя возбудителя, перемещение инфицированного скота из одного хозяйства в другие привели к появлению в отдельных регионах Российской Федерации стационарно неблагополучных очагов и сохранению тенденции дальнейшего распространения этой болезни.

1. ОБЩИЕ СВЕДЕНИЯ О БОЛЕЗНИ

Инфекционный кератоконъюнктивит (ИКК) или «*pink eye*» (розовый глаз) – острое контагиозное заболевание, характеризующееся слезотечением, гиперемией сосудов конъюнктивы, светобоязнью, серозно-гнойным истечением, помутнением и изъязвлением роговицы, деформацией глазного яблока в виде кератоглобуса или кератоконуса, частичной или полной потерей зрения пораженного глаза животного [4, 11].

Болезнь поражает крупный рогатый скот всех возрастов и пород, по некоторым данным лошадей, овец, свиней и собак, имевших контакт с больными животными, но у них болезнь проявляется спорадически. Заболевание имеет тенденцию широкого распространения в крупных животноводческих комплексах с высокой концентрацией и плотностью поголовья животных и причиняет таким хозяйствам большой экономический ущерб из-за выбраковки животных, потерь племенной ценности, снижения удоев и прироста массы тела, иногда падежа, а также высоких затрат на проведение лечебных и оздоровительных мероприятий.

2. ЭТИОЛОГИЯ

Причиной инфекционного кератоконъюнктивита крупного рогатого скота является сочетание физического фактора и биологического возбудителя. Ведущая роль при его возникновении принадлежит гемолитическим бактериям *Moraxella bovis* и *Moraxella bovoculi*, относящимся к роду *Moraxella*, семейству *Moraxellaceae*, на фоне солнечного ультрафиолетового облучения или других возможных предрасполагающих факторов. В качестве сопутствующей микрофлоры часто встречаются β-гемолитические стрептококки, стафилококки, осложняющие инфекционный процесс. На течение болезни как у отдельных животных, так и у всего поголовья неблагополучного стада влияют недостаток витамина А, интенсивное УФ-облучение (солнечный свет), пыль и высокая трава на пастбище, травмирующая глаза. Возбудитель выделяет эндотоксин, который при попадании в роговицу глаза вызывает типичные для кератоконъюнктивита изменения.

Согласно определителю бактерий Берджи (1984) род *Moraxella*, предложенный Lwoff (1939), относился к семейству *Neisseriaceae*. Однако с современных позиций таксономии, на основе изучения 16S рРНК и анализа рРНК-ДНК гибридизации, в настоящее время род *Moraxella* отнесён к семейству *Moraxellaceae*. Известно 20 представителей этого рода, большинство которых связаны с болезнями человека. Относительно недавно признанный новый вид – *Moraxella bovoculi* был выделен при ИКК у молочных коров калифорнийскими учеными [15]. Вероятно, бактерии *Moraxella bovoculi* существовали в популяции крупного рогатого скота в течение долгого времени. Все грамотрицательные кокки, выделяемые ранее от крупного рогатого скота при ИКК, которые определяли как «*Moraxella ovis*», фактически являлись *Moraxella bovoculi*. Благодаря современным методам молекулярного анализа удалось различить *Moraxella ovis* и *Moraxella bovoculi* (табл. 1).

Таблица 1

Виды *Moraxella*, выделенные от животных

Вид	Резервуар
Moraxella bovis	Больной или переболевший инфекционным кератоконъюнктивитом крупный рогатый скот
Moraxella bovoculi	Больной или переболевший инфекционным кератоконъюнктивитом крупный рогатый скот
Moraxella ovis	Больные конъюнктивитом овцы
Moraxella oblonga	Ротовая полость овец
Moraxella canis	Здоровые собаки и кошки
Moraxella boevrei	Носовой проход здоровых коз
Moraxella caprae	Носовой проход здоровых коз
Moraxella caviae	Зев здоровых морских свинок
Moraxella cuniculi	Носоглотка кролика
Moraxella equi	Больные конъюнктивитом лошади

На кровяном агаре бактерии *Moraxella bovis* через 20-24 ч культивирования формируют рассеянные колонии диаметром до 1 мм с зоной β-гемолиза шириной 0,5-1 мм (рис. 1). Колонии круглые, выпуклые в центре, блестящие, полупрозрачные, серовато-белые, слегка вросшие в среду [11, 14].

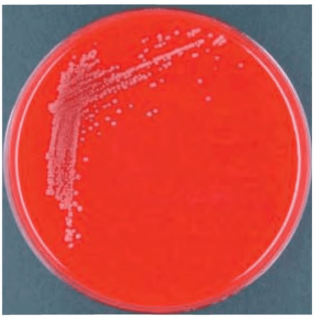

Рис. 1. Колонии бактерий Moraxella bovis после 24-часовой инкубации на кровяном агаре с зоной β-гемолиза

На триптозо-соевом бульоне через 48-72 ч инкубации при 37°С наблюдается скудный рост, который по мере старения становится слегка мутноватый, но образуется осадок, который при взбалтывании разрушается на грубые частицы. При инкубации в условиях реактора бульон становится мутнее через 24 ч с образованием небольшого количества осадка. В дальнейшем рост усиливается при добавлении в 5%-ном объеме сыворотки кролика или крупного рогатого скота.

На мясопептонном агаре бактерии *Moraxella bovis* формируют два типа колоний. Колонии R-типа обычно преобладают у свежевыделенных культур, они имеют шероховатую поверхность и неровный край, отчетливую зону β-гемолиза. При переносе колонии на ее месте остается небольшое углубление, обусловленное разжижением среды. При последующих субкультивированиях, после четырехпяти пассажей на искусственных питательных средах, наблюдается уменьшение колоний в диаметре до 0,5-0,8 мм («карликовые колонии»). Спонтанная диссоциация происходит даже при оптимальных условиях инкубирования.

Бактерии *Moraxella bovis* – это короткие толстые грамотрицательные палочки (1,0-1,5 х 1,5-2,5 мкм) с округленными концами, чаще расположены парами или в виде коротких цепочек (рис. 2). Характерен полиморфизм. Клетки свежевыделенных культур бактерий мо-

гут быть окружены капсулой. Неподвижны, но благодаря наличию полярных фимбрий (пилий) на плотных средах для бактерии характерно движение рывками, так называемая «дёргающаяся» подвижность.



Рис. 2. 24-часовая культура бактерии Moraxella bovis, выделенная от крупного рогатого скота больного ИКК (окраска по Граму) х 320

Биохимическая активность у бактерий *Moraxella bovis* слабо выражена, что создает трудности при идентификации. Они не ферментируют сахаров, не восстанавливают нитраты, не образуют индола из триптофана, разжижают желатин, т.е. обладают протеолитической активностью, на оксидазную пробу дают положительный результат. При 24-часовой инкубации в лакмусовом молоке образуют темную синюю полосу в верхней части пробирки, а при дальнейшей инкубации среда прогрессивно становится более щелочной. В течение шести дней появляются отчетливо выраженные три зоны: в верхней части – темно-синяя жидкость, средняя зона – лилового цвета, творожистая по консистенции, а нижний слой – коагулированный казеин бледно-лилового цвета.

Долгое время считали, что возбудителем ИКК бактериальной этиологии являются только *Moraxella bovis*. Однако не всегда применение вакцин на основе антигенов данных бактерий было эффективно. Предполагалось, что это связано с тем, что есть другие бактерии, причастные к возникновению ИКК.

Летом 2002 г., проводя испытания эффективности антибиотиков на быках и молочных телках в Северной Калифорнии, Angelos J.A. от телят трех-девятимесячного возраста с признаками изъязвления роговицы глаз выделил гемолитические грамотрицательные кокки [15, 16]. Чтобы определить, связаны ли гемолитические грамотрицательные кокки с известными представителями рода *Moraxella*, были проведены довольно обширные бактериологические, биохимические тесты и молекулярно-генетические анализы. Исследование последовательности 16S рРНК и филогенетические анализы позволили отнести их в группу, объединяющую *Moraxella bovis* и *Moraxella ovis*. Процент гомологии между выделенными грамотрицательными кокками и бактериями *Moraxella bovis* и *Moraxella ovis* был высок – 96%. Angelos J.A. с соавторами предложили отнести их к новому виду *Moraxella bovoculi*, номенклатура которого опубликована 5 апреля 2005 г.

Инфекционный кератоконъюнктивит крупного рогатого скота, вызванный бактериями *Moraxella bovoculi*, наблюдали в одном из молочных комплексов Республики Татарстан. Клинические признаки болезни были схожи с таковыми при поражении с бактериями *Moraxella bovis*. При бактериологическом исследовании смыва из конъюнктивального мешка глаза семимесячного больного теленка с признаками острого кератоконъюнктивита выделены гемолитические изоляты бактерий, идентифицированные в дальнейшем как бактерии *Moraxella bovoculi*. Результаты изучения морфологических, культурально-биохимических, серологических и биологических свойств выделенного штамма позволили депонировать его во Всероссийской государственной коллекции штаммов микроорганизмов, используемых в ветеринарии и животноводстве (Россия, 123022, Москва, Звенигородское шоссе, 5, ФГБУ «ВГНКИ») под регистрационным номером: «Штамм *Moraxella bovoculi* «СХ-Ч6 №-ДЕП» инфекционного кератоконъюнктивита крупного рогатого скота». Предварительно была определена нуклеотидная последовательность фрагмента 16S рРНК штамма (с 246 по 1121 п.н. по полной нуклеотидной последовательности данного гена). С помощью программы Blast был проведен сравнительный анализ нуклеотид-

ных последовательностей штамма «СХ-Ч6 №-ДЕП» *Moraxella bovoculi* с последовательностями микроорганизмов, представленных на базах данных нуклеотидных последовательностей GenBank. При этом была установлена наибольшая гомология анализируемых последовательностей с геном 16S рРНК *Moraxella bovoculi* (99,9%).

На штамм получен патент РФ на изобретение № 2521651 от 12.05.14, он признан производственным и предназначен для изготовления вакцины против ИКК КРС и диагностикумов. Штамм характеризуется следующими свойствами:

- клетки штамма при культивировании в течение 24 ч при температуре 37°С на кровяном мясопептонном агаре с содержанием 6-10% дефибринированной крови барана формируют колонии белого цвета $\varnothing \leq 1$ мм, круглые, выпуклые, с ровными краями, влажной поверхностью и зоной β-гемолиза (рис. 3);
- в мазках, окрашенных по Граму, представляют собой грамотрицательные диплококки, с редко встречающимися кокками, диаметр клеток 0,7-1,3 мкм, смежные стороны клеток уплощены (рис. 4).

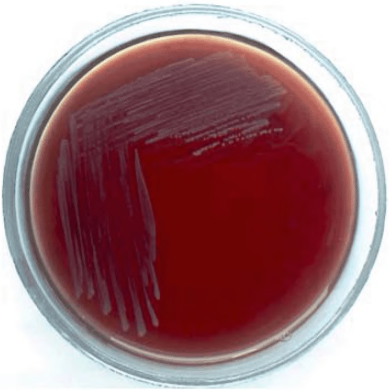

Рис. 3. Колонии бактерий Moraxella bovoculi после 24-часовой инкубации на кровяном агаре



Рис. 4. 24-часовая культура бактерий Moraxella bovoculi. Окраска по Граму (×320)

Moraxella bovoculi – факультативный аэроб, не ферментирует сахаров, не образует индол, не разжижает желатин, дает положительную реакцию на оксидазу и отрицательную – на пробу с лакмусовым молоком. Активно образует эндотоксин, переходящий в анатоксин под действием тепла и формалина. Продуцируемый токсин обладает гемолитическим и некротическим действиями. LD_{50} для белых мышей составляет $5x10^8$ микробных клеток. Инактивированная формалином культура при подкожном введении индуцирует у телят образование специфических антител к бактериям *Moraxella bovoculi*, а также формирование специфического иммунитета.

Основные культурально-морфологические и биохимические свойства мораксел представлены в табл. 2.

Таблица 2

Культурально-морфологические и биологические свойства бактерий рода *Moraxella*

	Moraxella bovis	*Moraxella bovoculi*
Морфология	Палочки, диплобациллы	Кокки, диплококки
Тип колоний	(R)	S
Подвижность	- (дергающаяся)	-
Гемолиз	+	(+)
Каталазная активность	(+)	+

Продолжение табл. 2

	Moraxella bovis	*Moraxella bovoculi*
Оксидазная активность	+	+
Разжижение желатина	+	-
Редукция нитратов	(-)	(+)
Сахаролитические свойства	-	-
Гидролиз твина 80	(+)	+
Уреазная активность	-	-
Цитрат	-	-
Фенилаланин дезаминазная активность	-	+
Ферментация в лакмусовом молоке	+	-

Примечание. + – положительные; (+) – большинство положительные; – – отрицательные; (-) – большинство отрицательные.

3. ЭПИЗООТОЛОГИЯ

Заболевание обычно начинается весной, достигает максимальной интенсивности в начале лета и несколько уменьшается к осени, а отдельные случаи могут быть и зимой, что обусловлено снижением резистентности организма, нарушением зоогигиенических условий содержания животных.

Бактерии *Moraxella bovis* и *Moraxella bovoculi* обычно обнаруживаются в конъюнктивальном мешке глаз и выделениях из носа крупного рогатого скота, пораженного инфекционным кератоконъюнктивитом. Источником инфекции являются больные или инфицированные животные. Некоторые здоровые особи крупного рогатого скота являются носителями бактерий *Moraxella* в зимние месяцы. Жизнеспособные бактерии сохраняются в глазных и носовых выделениях в течение многих месяцев после клинического выздоровления [6, 7, 20].

Перемещение инфицированного скота или животных-носителей возбудителя из одного хозяйства в другое – обычный путь распространения заболевания. Возбудитель ИКК крупного рогатого скота легко переносится внутри стада на восприимчивых животных – механически с экссудатом и выделениями из пораженных глаз. В весенние и летние месяцы домашние мухи и мухи-жигалки, поедая

слезную жидкость из инфицированных глаз и перелетая на здоровых животных, увеличивают вероятность распространения заболевания. Фактором передачи могут служить также носовые истечения: инфицированные капельки при усиленном дыхании и кашле попадают в воздух и на глаза других животных. Использование общих кормушек и поилок способствует непрямому контакту и распространению возбудителя заболевания среди животных.

По проведенным исследованиям и наблюдениям ветеринарных специалистов наиболее подвержены болезни молодые и с непигментированной кожей вокруг глаз животные шортгорнской, голштино-фризской и герефордской пород.

Установлено, что в свежих очагах энзоотия ИКК протекает остро и в течение 20-35 дней охватывает 50-80% поголовья. В стационарно неблагополучных очагах заболевают не все животные, а только телята, родившиеся в текущем году и вновь поступившие в хозяйство. Молодые животные, переболевшие острой и хронической формами ИКК, резистентны к повторному заражению в старшем возрасте [4, 8, 9]. Следовательно, у переболевших животных формируется иммунитет, который предотвращает реинфекции или обусловливает, по меньшей мере, легкую форму болезни.

4. ПАТОГЕНЕЗ

Бактерии *Moraxella bovis* и *Moraxella bovoculi* проникают через эпителий конъюнктивы и вызывают серозно-катаральный воспалительный процесс, который быстро переходит на поверхность роговицы. Нарушение целостности эпителиальных клеток создает условия для вторичной инфекции, вызванной гноеродными и другими микроорганизмами. Интенсивность развития инфекционного процесса среди скота, находящегося на пастбище и открытых выгулах, зависит от степени облучения животных экстремальным потоком солнечных УФ-лучей: чем она больше, тем тяжелее протекает заболевание. При этом УФ-лучи, очевидно, предрасполагают конъюнктиву и сетчатку глаза для внедрения и размножения возбудителя ИКК – бактерий *Moraxella bovis* (рис. 5).

Пили (фимбрии), внешние мембранные белки, липополисахари-

ды (ЛПС), капсула являются важными факторами вирулентности бактерий *Moraxella bovis*.

Клеточная стенка *Moraxella bovis* – типичная для грамотрицательных бактерий, состоит из липополисахаридов и белков. Являясь микробными эндотоксинами, липополисахарид *Moraxella bovis* представляет собой один из ключевых факторов патогенеза инфекций. Липополисахариды распознаются клетками адаптивного иммунитета (в первую очередь макрофагами) и вызывают сильный иммунный ответ с секрецией воспалительных цитокинов.

Определенную роль в патогенезе играет наличие капсул. Прежде всего – это противодействие механизмам фагоцитарной адгезии. Основные функции капсул в качестве фактора патогенности:

• экранируют иммуноактивные структуры бактериальной клетки;

• вещества, входящие в состав капсулы, обладают, как правило, сильными гидрофильными свойствами: чем гидрофильнее объект, тем труднее он поддается фагоцитозу. Таким образом, гидрофильность, обусловленная капсулой, защищает бактерию от фагоцитоза;

• капсула может защищать клетку возбудителя от токсических продуктов респираторного взрыва, гидролитических ферментов лизисом и гранул лейкоцитов.

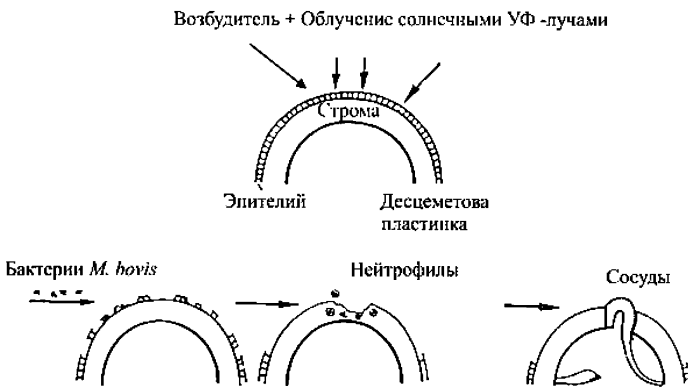

Рис. 5. Механизм развития инфекционного кератоконъюнктивита в результате патогенного действия бактерий Moraxella bovis на фоне солнечной УФ-радиации

Для успешной реализации инфекционного процесса очень важен, особенно на ранних стадиях, этап колонизации, при котором происходит прикрепление возбудителя к клеткам соответствующей ткани хозяина. За это отвечают специальные молекулы, которые располагаются на поверхности и способны специфически узнавать молекулы поверхности колонизируемых клеток и прикрепляться к ним. Обычно такое узнавание совершается по типу углевод-белковое взаимодействие. Сущность этого процесса заключается в том, что белки (гликопротеины) способны специфически связывать определенные углеводсодержащие остатки (манозы, фруктозы и др.). Такие белки в составе определенных образований (фибрилл, фимбрий и др.) располагаются на поверхности возбудителя и выступают в качестве лигандов. Так, на поверхности моракселл в течение первых 20 ч культивирования видны тонкие нитевидные структуры – фимбрии (пили). Они позволяют бактерии прикрепляться к эпителиальным клеткам и препятствуют ее захвату нейтрофилами.

Пили бактерий *Moraxella bovis* – это нитевидные белковые образования (6,5 нм в толщину и 8,5 нм в длину), которые словно бахромой покрывают поверхность бактерий. Располагаются перетрихиально. Иногда короткие участки этих структур переплетаются. Часто рядом с клеткой можно обнаружить отдельные пили, что подтверждает их недолговечность.

Получено немало данных, указывающих на участие гемолизина данного микроорганизма в развитии заболевания. Наряду с фимбриями, которые необходимы для прикрепления, патогенность бактерий *Moraxella bovis* во многом зависит от продуцируемого ими гемолизина. Гемолизин *Moraxella bovis* – это термолабильный белок, вырабатываемый бактериями в течение логарифмической фазы роста. В основном он связан с клеткой, но при определенных условиях культивирования может высвобождаться как экзотоксин.

Функционирует гемолизин посредством вставки в плазматическую мембрану хозяина и формирует в ней поры, изменяющие проницаемость мембраны, что приводит в итоге к осмотическому лизису клетки. Образовавшиеся поры обеспечивают маленьким молекулам и ионам двухстороннее движение, что в конечном итоге приводит клетку к вздутию и гибели от осмотического шока.

Значение гемолизина *Moraxella bovis* как основного детерминанта вирулентности продемонстрировали *Beard and Moore* в 1994 г. После проведения инъекции под роговицу гемолитическими фракциями от патогенных штаммов бактерий *Moraxella bovis* наблюдалось проявление ИКК, в то время как при эквивалентных инъекциях негемолитическими бактериями поражение глаз не происходило, т.е. в отсутствии цитолизина способность *Moraxella bovis* вызывать кератоконьюнктивит резко падает.

Установлено, что молодые животные, переболевшие острой и хронической формами ИКК, становятся резистентными к повторному заражению в старшем возрасте. У таких животных обнаружены антитела к гемолизину, которые могут нейтрализовать гемолизин из различных штаммов *Moraxella bovis*. Эти исследования помогли установить, что гемолизин *Moraxella bovis* является главным фактором патогенности, а также является подходящим антигеном для изготовления вакцин и диагностических тест-систем.

Гемолизин и фимбрии (пили) несомненно являются основными факторами патогенности моракселл. Однако бактерии *Moraxella bovis* продуцируют и другие разнообразные приспособления, которые могут быть вовлечены в развитие ИКК. К ним относится множество гидролитических ферментов, таких как эстеразы, липазы, фибринолизин, белки с гемолитической активности.

5. КЛИНИЧЕСКИЕ ПРИЗНАКИ

Инкубационный период длится от 2 до 18 дней, что зависит от сезона года и внешней температуры. Инфекция затрагивает один или оба глаза животного. При клиническом осмотре больных животных наблюдается отечность век, конъюнктивит и слезотечение: вначале серозно-слизистое, а несколько позже – истечение гнойного экссудата. Зрение у животных ослабляется, они ищут темное и прохладное место. Из-за снижения потребления корма и воды животные худеют. При пальпации обнаруживается болезненность век, повышение местной температуры. Через 24-72 ч на роговице образуется помутнение молочно-белого цвета (рис. 6).



Рис. 6. Обильное слезотечение, отечность конъюнктивы век и помутнение роговицы глаза теленка

Через 4-5 дней в центре роговицы развивается эрозия диаметром около 1 мм, которая вскоре превращается в язву. Стадия изъязвления сопровождается сильным беспокойством животных, повышением температуры тела до 41°С и отказом от корма. Помутнение роговицы быстро распространяется во всех направлениях от язвы. В течение следующих 10-15 дней по краю очага поражения отмечается развитие сосудистой сети, а в отдельных, особо тяжелых случаях, она окружает всю роговицу по периферии, формируя красный ободок (рис. 7). Эти изменения приводят к утолщению роговицы и утере ее прозрачности (рис. 8).



Рис. 7. Развитие сосудистой сети по периферии роговицы глаза теленка



Рис. 8. Утолщение роговицы глаза и потеря ее прозрачности

Наблюдаются случаи, когда сосуды прорастают к центру роговицы и образуют сосцевидное возвышение (рис. 9).



Рис. 9. Сосцевидное возвышение в центре инфильтрированной роговицы, образованное из сосудов

Среди дойного стада и молодняка шести-десятимесячного возраста, находящегося на откормочных площадках, наблюдается деформация глазного яблока в виде кератоконуса или кератоглобуса (рис. 10).



Рис. 10. Деформация глазного яблока (кератоглобус) вследствие увеличения внутриглазного давления

У 10-15% телят шести-восьмимесячного возраста все слои роговицы в результате ее изъязвления перфорируется, и стекловидное тело с хрусталиком вытекает через это отверстие, что приводит к одно- или двухсторонней слепоте (рис. 11).



Рис. 11. Стадия изъязвления и васкуляризации роговицы глаза

Несмотря на высокую заболеваемость, смертность животных незначительна. Очень редко у отдельных телят инфекция может распространиться на зрительный нерв и далее на подпаутинное

пространство головного мозга, вызывая менингит с летальным исходом. В ряде случаев заболевание затихает через одну-две недели, а зрение у животных заметно улучшается и перфорация на роговице нормализуется через пять-шесть недель. Изменения в обоих глазах выражены чаще всего неодинаково. При отсутствии осложнений обратное развитие патологических процессов длится неделями и месяцами. В тех случаях, когда возникают осложнения на фоне действия предрасполагающих факторов и вторичных возбудителей, нередко наступает одно- или двухсторонняя слепота.

6. ДИАГНОЗ

При подозрении на заболевание работники хозяйств (ферм) обязаны немедленно сообщить об этом ветеринарному врачу, который проводит клинический осмотр животных, выявляет больных, получает от них материалы и направляет в лабораторию для установления диагноза.

Предварительный диагноз на инфекционный кератоконъюнктивит крупного рогатого скота устанавливают на основании клинических и эпизоотологических данных. Важными диагностическими признаками являются острый конъюнктивит, светобоязнь, истечения из глаз, эрозия роговицы, быстрое распространение инфекции, ухудшение зрения. Глубокое изъязвление и прободение роговицы также указывают на кератоконъюнктивит.

Лабораторная диагностика ИКК крупного рогатого скота проводится в аккредитованных ветеринарных лабораториях.

При подозрении на заболевание животных инфекционным кератоконъюнктивитом в ветеринарную лабораторию направляют нарочным с сопроводительными документами 10-15 проб слезной жидкости от телят в острой стадии болезни. Взятие проб слезной жидкости из пораженных глаз животных производится путем введения сухого стерильного ватного тампона в конъюнктивальный мешок. Тампоны вращательным движением проводят по конъюнктивальному мешку и по поверхности глазного яблока, погружают их по отдельности в пробирки со стерильным физиологическим раствором. Полученные пробы доставляют в лабораторию в термосе со льдом.

Бактериологическое исследование

Первый день. Выделение чистой культуры предполагаемых возбудителей – бактерий *Moraxella bovis* и *Moraxella bovoculi* осуществляют путем первичного посева проб смывов из глаз больных телят на мясопептонный агар с добавлением 5-10%-ной дефибринированной крови кролика или барана. Посевы инкубируют в термостате при 37°С в течение 24 ч.

Второй день. Макроскопически изучают выросшие на чашке Петри колонии бактерий: определяют величину, форму их очертаний, степень прозрачности, цвет, поверхность, наличие зоны β-гемолиза, затем выявляют под микроскопом структуру и края колоний. Наряду с характерными колониями предполагаемого возбудителя обнаруживают рост колоний разнообразной условно-патогенной и сапрофитной микрофлоры: стрептококков, стафилококков, *E.coli* и др. Затем тщательно отбирают характерные S-формы (гладкие) колоний с зоной β-гемолиза и делают высевы на твердые и жидкие питательные среды.

Третий день. На кровяном мясопептонном агаре возбудитель ИКК крупного рогатого скота образует гладкие, круглые, выпуклые в центре, блестящие, серовато-белого цвета колонии диаметром от 1 до 3 мм с шириной зоны β-гемолиза 0,5-2 мм.

Из отдельных колоний готовят мазок и окрашивают по Граму. При микроскопии устанавливают морфологические особенности бактерий и отношение к окраске по Граму. В положительных случаях при обработке спиртом грамотрицательные бактерии обесцвечиваются и окрашиваются дополнительно разведенным фуксином в розово-красный цвет.

При просмотре мазков, приготовленных из суточных колоний, окрашенных по Граму и Романовскому-Гимзе, бактерии *Moraxella bovis* представляют собой короткие толстые палочки длиной 1,5-2 мкм и шириной 0,5-1 мкм с округленными концами, расположенных парами или в виде коротких цепочек. Старые культуры и культуры после 48-72-часовой инкубации прогрессивно становятся полиморфными, проявляя вариабельность в размерах и форме клеток. Бактерии *Moraxella bovoculi* представляют собой грамотрицательные диплококки с редко встречающимися кокками. Диаметр клеток 0,7-1,3 мкм, смежные стороны которых часто бывают уплощены.

На МПБ через 24-48-часовой инкубации при 37°С наблюдается помутнение бульона с образованием небольшого осадка.

Четвертый день. Выделенную культуру идентифицируют по морфологическим, тинкториальным, культуральным, ферментативным (биохимическим) свойствам, а также по иммунологическим реакциям с положительной сывороткой. Для этого чистую культуру высевают в пробирки с соответствующими средами для определения сахаролитических свойств (среды Гисса), протеолитических (МПЖ, лакмусовое молоко), гемолитических (кровяной мясопептонный агар), восстанавливающих свойств (нитратная среда), а также на каталазную и оксидазную активность.

О протеолитических свойствах культур бактерий судят по их способности разжижать желатин. Для обнаружения протеолитических ферментов производят посев чистой культуры бактерий методом укола в столбик мясопептонного желатина. Посевы выдерживают при комнатной температуре (20-22°С) в течение трех суток. Разжижение бывает слоистое, в основном в верхней части пробирки, которое при длительной инкубации спускается ниже, образуя воронку.

Для установления способности микроорганизмов вырабатывать оксидазу на поверхность 18-часовой агаровой культуры бактерий наносят каплю 1%-ного раствора парааминодиметиланилина гидрохлорида и каплю 5%-ного спиртового раствора α-нафтола. При положительной реакции через 1-3 мин культура бактерий окрашивается в ярко-синий цвет. Положительная проба на оксидазу является характерным признаком для микроорганизмов семейства *Moraxellaceae* и роду *Moraxella*.

Для определения ферментации каталазы изучаемой культурой бактерий на поверхность 24-часовой культуры на скошенном МПА наливают 1-2 мл 1%-ного раствора перекиси водорода. Появление пузырьков газа при наклонном положении пробирки регистрируется как положительная реакция. Культуры бактерий рода *Moraxella* являются каталазаотрицательными.

При выявлении образований индола культурой бактерий предполагаемого возбудителя ИКК крупного рогатого скота используют способ Мореля. Узкие полоски фильтровальной бумаги смачивают горячим насыщенным раствором щавелевой кислоты (индикатор-

ная бумага). При выделении индола на первый-третий день нижняя часть полоски бумаги вследствие соединения индола со щавелевой кислотой приобретает розовый цвет. Как правило, бактерии рода *Moraxella* индола не образуют.

В средах Гисса культуры бактерий *Moraxella* не оказывают ферментирующего действия на сахара. При посеве их в нитратную среду также не наблюдают изменений, а это значит, – не редуцируют нитраты в нитриты.

Бактерии *Moraxella* патогенны для белых мышей: вызывают их гибель в течение 24 ч при внутрибрюшинном введении им суточной агаровой культуры в дозе 500 млн микробных клеток.

Основные критерии для идентификации выделенных культур бактерий – предполагаемых возбудителей ИКК крупного рогатого скота: они неподвижны, не образуют спор, окрашиваются грамотрицательно, факультативные аэробы, не ферментируют сахаров, не редуцируют нитраты в нитриты, не образуют индол, разжижают желатин, пептонизируют лакмусовое молоко, показывают положительную реакцию на оксидазу.

В ФГБНУ «ФЦТРБ-ВНИВИ» разработан «Набор препаратов для выявления антител к бактериям *Moraxella bovis* методом иммуноферментного анализа» (ИКК-серотест) [10], предназначенный для выявления специфических антител к бактериям *Moraxella bovis* в сыворотке крови методом ИФА с целью диагностики инфекционного кератоконъюнктивита у невакцинированных животных и оценки напряженности поствакцинального иммунитета. Набор реагентов рассчитан на проведение на одном планшете одновременного анализа 46 исследуемых и двух контрольных сывороток (в двух повторах каждая).

Окончательный диагноз на ИКК устанавливают по результатам бактериологических исследований клинического и патологического материалов, полученных от телят в острой стадии болезни. Диагноз считают подтвержденным, если:

- выделена чистая культура бактерий *Moraxella bovis* и *Moraxella bovoculi* с зоной β-гемолиза;
- определена родовая и видовая принадлежность их на основе результатов испытания морфологических, тинкториальных, культу-

ральных и ферментативных свойств;

- выявлено их антигенное родство относительно референтных штаммов бактерий *Moraxella bovis* и *Moraxella bovoculi* в иммунологических реакциях с позитивными сыворотками;
- подтверждена патогенность гемолитических форм бактерий *Moraxella bovis* и *Moraxella bovoculi* в отношении белых мышей.

Инфекционный кератоконъюнктивит крупного рогатого скота, вызываемый бактериями *Moraxella bovis* и *Moraxella bovoculi*, дифференцируют от таких сходных с ним болезней, как инвазионный конъюнктивокератит, вызываемый телязиями, конъюнктивит, вызываемый герпесвирусом типа 1 крупного рогатого скота, злокачественная катаральная горячка крупного рогатого скота, возбудителем которой является *Herpesvirus bovis-3*, конъюнктивит, вызываемый хламидиями, относимые к виду *Chlamydophila pecorum*, конъюнктивит, вызываемый *Mycoplasma bovoculi*, конъюнктивит, кератит и помутнение роговицы, развивающиеся при вирусной диареи крупного рогатого скота и кератоконъюнктивит, вызываемый риккетсиями.

Телязиозы – гельминтозные заболевания крупного рогатого скота, проявляющиеся конъюнктиво-кератитами, вызванные паразитированием нематод подотряда *Spirurata*, семейства *Thelaziidae* в протоках слезной железы, слезно-носовом канале, под третьи веком и в конъюнктивальном мешке. Телязии – это круглые нематоды белого цвета длиной до 21 мм. Возбудители телязиоза – биогельминты, т.е. в их жизненном цикле участвуют промежуточные хозяева – зоофильные мухи и дефинитивный хозяин – крупный рогатый скот. Срок паразитирования телязий 10-12 месяцев.

Энзоотии телязиоза среди крупного рогатого скота наблюдаются в июне – августе. Животные заражаются при непосредственном контакте с промежуточными хозяевами на пастбище или водопое. Заболевание характеризуется развитием конъюнктивитов, кератоконъюнктивитов и язвой роговицы. При появлении первых подобных признаков животных считают подозрительными по заболеванию телязиозом. С целью подтверждения диагноза исследуют жидкость, полученную при промывании конъюнктивального мешка. Проводят ирригацию конъюнктивального мешка глаз из спринцовки те-

плым (28-30°С) изотоническим раствором или 2-3%-ным раствором борной кислоты в количестве 80-100 $см^3$ на один глаз. Для лучшего промывания наконечник спринцовки в момент ирригации перемещают от внутреннего угла глаза к наружному углу глаза. Раствор собирают в кюветы, разливают в пробирки или мензурки, отстаивают 10-15 мин, верхний слой сливают, а нижний центрифугируют. Полученный осадок исследуют под микроскопом. Подтверждают или исключают факт заболевания животных телязиозом на основе данных эпизоотологии, клинических признаков и результатов ларвоскопии слезной жидкости из конъюнктивальных мешков.

При конъюнктивите герпесвирусной этологии (герпесвирус типа 1 – возбудитель инфекционного ринотрахеита крупного рогатого скота) спустя два-три дня после инфицирования наблюдаются покраснение конъюнктивы века и обильное слезотечение. Температура тела повышается до 41°С, в последующие дни слезотечение становится серозно-гнойным. Носослезный канал часто закупоривается не только из-за повышения вязкости секрета, но и вследствие воспалительных процессов в эпителии канала, так как в нем размножается вирус. У животных, кроме конъюнктивита, отмечается слизисто-гнойное истечение из носовой полости, кашель, одышка, признаки бронхопневмонии, некрозы и изъязвления на носовом зеркале. Диагноз ставят на основании эпизоотологических, клинических, патологоанатомических данных и результатов лабораторных исследований, включающих в себя выделение и идентификацию вируса, а также выявление специфических антител в сыворотке крови больных или переболевших животных.

Установлено, что герпесвирус типа 1 крупного рогатого скота может быть возбудителем лишь конъюнктивита, но не кератоконъюнктивита. Герпесвирус типа 1 создает лишь благоприятную среду для развития инфекционного процесса при инфекционном кератоконъюнктивите, вызываемого бактериями *Moraxella bovis* и *Moraxella bovoculi*. Подобную вспомогательную роль могут играть и другие микроорганизмы, например, микоплазмы.

Злокачественная катаральная горячка – острая инфекционная болезнь крупного рогатого скота, проявляющаяся лихорадкой, воспалением слизистых оболочек головы и кишечника, поражением глаз,

нервными явлениями. Наиболее характерный симптом – внезапное повышение температуры тела до 41,5-42°С, мышечный тремор, отказ от корма, воспаление слизистых оболочек ротовой и носовой полостей, сначала – катаральное, затем – дифтеритическое. Распространение воспалительного процесса на область гортани и глотки вызывает приступы удушья и затруднение глотания. Поражаются конъюнктива и роговица глаза. Вначале отмечается светобоязнь, слезотечение, гиперемия конъюнктивы, опухание век. Затем роговица диффузно мутнеет, на ней могут образоваться пузырьки, а после их вскрытия – язвы. Иногда это приводит к прободению роговицы и выпадению радужной оболочки. При остром течении заболевания животное погибает спустя несколько суток. Злокачественной катаральной горячкой заболевает крупный рогатый скот (в том числе и буйволы) в возрасте от одного года до четырех лет. Диагноз ставят на основании эпизоотологических, клинических, патологоанатомических данных. Спорадические случаи болезни, приуроченные к определенной местности, возможность соприкосновения заболевшего скота с овцами, характерные клинические признаки (высокая температура тела, поражение слизистых оболочек, кератиты) позволяют безошибочно установить диагноз на злокачественную горячку крупного рогатого скота.

Диагноз на конъюнктивит, вызываемый хламидиями, ставят на основании результатов микроскопического исследования мазков-соскобов, взятых с поверхности пораженной конъюнктивы на ранней стадии инфекции, выявления комплементсвязывающих антител у больных и переболевших животных, а также выделения возбудителя на куриных эмбрионах с последующей его идентификацией.

Mycoplasma bovoculi как типичный представитель семейства *Mycoplasmataceae* класса *Mollicutes* отличается по ряду биологических свойств от бактерий, риккетсий, хламидий и вирусов. Чистая культура штаммов *Mycoplasma bovoculi*, выделяемая из экссудата глаз воспаленной конъюнктивы, при экспериментальном заражении телят вызывает конъюнктивит. Воспалительный процесс роговицы развивается лишь при участии бактерий *Moraxella*. Диагноз устанавливают на основании результатов изоляции бактерий *Mycoplasma bovoculi*.

Дифференцируют болезнь от механических повреждений глаз.

7. ЛЕЧЕНИЕ ИНФЕКЦИОННОГО КЕРАТОКОНЪЮНКТИВИТА, ВЫЗЫВАЕМОГО БАКТЕРИЯМИ *MORAXELLA BOVIS* И *MORAXELLA BOVOCULI*

При установлении диагноза больных и подозрительных по заболеванию животных изолируют и лечат. При ИКК крупного рогатого скота, вызываемого бактериями *Moraxella bovis* и *Moraxella bovoculi*, с определенным успехом применяют капли или мази сульфаниламидов и различных антибиотиков. Раннее лечение, предпринимаемое при первых признаках усиливающегося слезотечения и появления легкого помутнения роговицы, позволяет быстро и без осложнений оздоравливать больных животных. Рекомендуется многократные лечебные циклы с интервалом четыре-пять дней путем нанесения на пораженную конъюнктиву следующих антибиотиков: 10-30%-ный раствор гентамицина, который интенсивно проникает в толщу роговицы, пенициллиновые, тетрациклиновые и левомицетиновые капли, изготовленные на 0,5%-ном растворе новокаина (закапывают пипеткой или шприцем без иглы в оба глаза 3-5 раз в день по 10-20 капель) [13, 21].

Более эффективно закладывание за веки с помощью небольшого шпателя антисептических мазей (сульфацилнатриевой, тетрациклиновой, левомицетиновой, синтомициновой эмульсии) или сложный порошок, состоящий из биомицина, синтомицина, сульфантрола, взятых поровну. После обработки каждого животного шпатель протирают тампоном, смоченным 5%-ным спиртовым раствором йода. Длительность лечения – семь-десять дней.

Положительные результаты получают при лечении энроксилом, относящимся к группе фторхиноловых препаратов. Причем фторхинолоны действуют на все виды микробов, прекращая их размножение и жизнедеятельность. Полезно также назначение витамина А в дозе 1 млн ИЕ на одно животное.

Инфицированные глаза животных следует защищать от света, пыли и мух. Вслед за применением лекарственного средства глаза должны быть закрыты в течение пяти-семи дней, что обеспечивается наложением лейкопластыря и бинта на закрытые веки.

Для защиты крупного рогатого скота в пастбищный период от зоофильных мух, а также имаго оводов, гнуса и иксодовых клещей используют синтетические пиретроиды – один раз в один-три дня (в зависимости от численности паразитов и метеорологических условий). Животных опрыскивают водными эмульсиями препаратов на основе:

- пиреметрина – 0,05%-ной водной эмульсией методом среднеобъемного опрыскивания;
- циперметрина – среднеобъемное опрыскивание 0,0125%-ной водной эмульсией или малообъемное опрыскивание 0,0625%-ной водной эмульсией по 100 и 50 мл соответственно;
- дельтаметрина – среднеобъемное опрыскивание 0,0005-0,01%-ными водными эмульсиями из расчета 200-250 мл на молодняк и 500 мл на взрослое животное, малообъемное – 0,0025-0,005%-ными водными эмульсиями по 50 и 100 мл соответственно и ультраобъемным опрыскиванием 0,5%-ным масляным раствором по 5-10 мл на животное согласно инструкции по применению препаратов.

Больных животных содержат в прохладном затемненном загоне, где имеется свежая вода и корм.

8. ПРОФИЛАКТИКА ИНФЕКЦИОННОГО КЕРАТОКОНЪЮНКТИВИТА КРУПНОГО РОГАТОГО СКОТА, ВЫЗЫВАЕМОГО БАКТЕРИЯМИ *MORAXELLA BOVIS* И *MORAXELLA BOVOCULI*

Ответственность за состояние здоровья, содержание и кормление животных несут их владельцы. Владельцы животных обязаны:

- осуществлять хозяйственные, зоотехнические и ветеринарные мероприятия, обеспечивающие предупреждение возникновения заболеваний телят и взрослого поголовья крупного рогатого скота;
- представлять специалистам в области ветеринарии по их требованию животных для осмотра;
- выполнять указания специалистов в области ветеринарии о проведении мероприятий по профилактике и борьбе с инфекционным

кератоконъюнктивитом крупного рогатого скота, вызываемого бактериями *Moraxella bovis* и *Moraxella bovoculi*.

Специалисты в области ветеринарии организаций-владельцев животных обязаны проводить на обслуживаемой территории предусмотренные настоящими Правилами мероприятия по профилактике и борьбе с ИКК крупного рогатого скота.

Контроль выполнения мероприятий по профилактике и борьбе с ИКК крупного рогатого скота организациями и гражданами-владельцами животных осуществляют государственные ветеринарные инспекторы.

Для предупреждения занесения возбудителя инфекции в хозяйства необходимо: комплектовать их здоровыми животными из хозяйств, благополучных по инфекционным болезням; проводить карантинирование вновь поступивших животных в течение 30 дней. Кроме того, в строгом соответствии с «Ветеринарными требованиями при импорте в Российскую Федерацию племенного и пользовательного крупного рогатого скота», утвержденного Департаментом ветеринарии Минсельхозпрода России 23.12.1999 № 13-8-01/1-1, к ввозу в Российскую Федерацию допускаются:

- здоровый племенной скот только в том случае, если хозяйства и административная территория страны-экспортера свободны от ИКК крупного рогатого скота (*pink eye*) в течение последних 12 месяцев;
- сперма быков-производителей, полученная на предприятиях искусственного осеменения страны-экспортера в том случае, если сперма происходит с предприятия и административной территории, официально свободных от заразных болезней животных, в том числе инфекционного кератоконъюнктивита крупного рогатого скота (*pink eye*) в течение последних 12 месяцев;
- эмбрионы, полученные от здоровых племенных животных, содержащихся в центрах, пунктах, фермах поставщика, официально свободных от заразных болезней животных, в том числе инфекционного кератоконъюнктивита (*pink eye*) крупного рогатого скота в том случае, если территория страны-экспортера свободна от этой инфекции в течение последних 12 месяцев.

Профилактика ИКК крупного рогатого скота основывается на проведении комплекса организационно-хозяйственных, ветеринарно-

санитарных и специфических мероприятий, направленных на предотвращение заражения животных, особенно молодняка, возбудителем болезни через объекты внешней среды.

В каждом животноводческом хозяйстве должно проводиться отслеживание распространения возбудителя ИКК крупного рогатого скота.

В помещениях поддерживают нормальный микроклимат, регулярно проводят профилактическую аэрозольную дезинфекцию воздуха, механическую очистку стен, перегородок, полов и кормушек с их последующей дезинфекцией.

С целью предупреждения возникновения ИКК крупного рогатого скота в угрожаемых и стационарно неблагополучных хозяйствах применяют «Ассоциированную вакцину против инфекционного кератоконъюнктивита крупного рогатого скота на основе антигенов бактерий *Moraxella bovis* и герпесвируса типа 1» (организация-производитель: ФГБНУ «ФЦТРБ-ВНИВИ») [5, 11]. Вакцина изготовлена из концентрированных антигенов бактерий *Moraxella bovis* (штаммы «Г-97-ВНИВИ», «ШЗ-01») и герпесвируса типа 1 крупного рогатого скота (штамм «ТКА-ВИЭВ-В2»), инактивированных формалином с добавлением в качестве адъюванта гидроокиси алюминия.

По внешнему виду вакцина представляет собой жидкость бледно-розового цвета с белым осадком, легко разбивающимся при взбалтывании.

Вакцина вызывает формирование иммунного ответа у крупного рогатого скота к возбудителям инфекционного кератоконъюнктивита – бактериям *Moraxella bovis* и герпесвируса типа I через 14 суток после двукратного введения продолжительностью 12 месяцев.

Вакцина безвредна, лечебными свойствами не обладает.

Вакцинации подлежит крупный рогатый скот, начиная с 30-35-дневного возраста и старше.

Вакцину вводят подкожно в среднюю треть шеи, двукратно с интервалом 21-30 дней, в дозах: телятам от одного до шести месяцев – 3 $см^3$, молодняку в возрасте от 6 месяцев до года – 5 $см^3$, взрослым животным – 10 $см^3$.

Ревакцинацию проводят ежегодно однократно в дозе 10 $см^3$.

Перед применением вакцину подогревают на водяной бане до 37-38°С, в процессе применения вакцины флаконы с вакциной периодически взбалтывают.

Вакцину вводят с соблюдением правил асептики и антисептики, для чего используют стерильные материалы и инструменты. Для каждого животного – отдельная игла. Место инъекции обрабатывают 70°-ным спиртом.

В ФГБНУ «ФЦТРБ-ВНИВИ» разработана «Ассоциированная вакцина против инфекционного кератоконъюнктивита крупного рогатого скота на основе антигенов бактерий *Moraxella bovis* и *Moraxella bovoculi*», на которую получен патент РФ. В настоящее время проводится широкое производственное испытание вакцины с целью внедрения ее в производство.

ЛИТЕРАТУРА

1. **Андриасян, В.Б.** Инфекционный кератоконъюнктивит крупного рогатого скота в Северо-Западной зоне РСФСР / В.Б. Андриасян. – Сб. науч. тр. Ленинградского вет. ин-та. – 1988. – С. 6-11.

2. **Бобырь, В.К.** Инфекционные кератоконъюнктивиты крупного рогатого скота в хозяйствах Гомельской области / В.К. Бобырь. – Сб. работ Львовского ветеринарного института. – Вып. 39. – 1974. – С. 167-179.

3. **Борисевич, В.Б.** Инфекционные кератоконъюнктивиты крупного рогатого скота / В.Б. Борисевич, Б.В. Борисевич, П.Д. Солонин, В.Н. Коваленко, З.К. Мархонь // Ветеринария. – 2006. – № 1. – С. 18-19.

4. **Гаффаров, Х.З.** Эпизоотологические и этиологические аспекты инфекционного кератоконъюнктивита крупного рогатого скота / Х.З. Гаффаров, Д.М. Миннахметов, Г.Н. Спиридонов, Ф.Ш. Акмалов, А.В. Иванов. – Матер. междунар. науч. конф., посвящ. 125-летию КГАВМ. – Казань. – 1998. – Ч. 1. – С. 29-31.

5. **Гаффаров, Х.З.** Ассоциированная вакцина против инфекционного кератоконъюнктивита крупного рогатого скота / Х.З. Гаффаров, Л.Ш. Дуплева, Г.Н. Спиридонов, Л.В. Валебная, А.З. Равилов // Матер. междунар. науч.-произв. конф., посвящ. 80-летию ФГУП «Щелковский биокомбинат». «Ветеринарная биотехнология: настоящее и будущее». – Щелково. – 2004. – С. 210-216.

6. **Какоулин, Т.Е.** Инфекционный кератоконъюнктивит телят в Иркутской области / Т.Е. Какоулин. – Сб. науч. тр. – Иркутск. – 1982. – С. 73-75.

7. **Караджов, Я.Н.** Бактериални кератоконюнктивити. В кн.: Заразен кератоконюнктивит по домашните животни при промишленото им отглеждане / Я.Н. Караджов. – София, 1979. – С. 15-25; 53-59.

8. **Карайченцев, В.Н.** Диагностика инфекционного кератоконъюнктивита крупного рогатого скота, вызываемого *Moraxella bovis* / В.Н. Карайченцев // Матер. междунар. науч.-практ. конф. «Актуальные проблемы эпизоотологии на современном этапе». – СПб. – 2004. – С. 48-49.

9. **Русинов, А.Ф.** Дифференциальная диагностика кератоконъюнктивита / А.Ф. Русинов // Ветеринария. – 1984. – № 12. – С. 30-32.

10. **Саттарова, Н.В.** Диагностика инфекционного кератоконъюнктивита крупного рогатого скота методом ИФА / Н.В. Саттарова, Л.В. Валебная, Г.Н. Спиридонов // Науково-технічний бюллетень Українська академія аграрних наук Міністерство аграрної політики України. – Львів. – 2009. – Вип. 10. – № 3. – С. 179-182.

11. **Спиридонов, Г.Н.** Инфекционный кератоконьюнктивит крупного рогатого скота / Г.Н. Спиридонов // Проблемы профилактики и борьбы с особо опасными, экзотическими и малоизученными инфекционными болезнями животных. – Тр. междунар. науч.-произв. конф., посвящ. 50-летию ВНИИВВиМ. – Т. 2. – Покров. – 2008. – С. 195-197.

12. Патент 2521651. Российская Федерация. Штамм бактерий Moraxella bovoculi «СХ-Ч6 № -ДЕП», используемый для изготовления диагностикумов и вакцин против инфекционного кератоконъюнктивита крупного рогатого скота / А.В. Иванов, Г.Н. Спиридонов, А.А. Иванов, Л.В. Валебная, Ю.В. Юсупова, А.Г. Спиридонов, А.Р. Нургалиева, Х.Н. Макаев; заявитель ФГБУ «Федеральный центр токсикологической, радиационной и биологической безопасности». – Опубл. 10.07.2014, Бюл. № 19.

13. **Abeynayke, P.** Procaine penicillin by subconjunctival injection in the treatment of infectious bovine keratoconjunctivitis / P. Abeynayke, B.S. Cooper // N.Z. Veter. J. – 1985. – V. 33. – № 1-2. – P. 6-7.

14. **Adinarayanan, N.** Infectious bovine keratitis with special reference to isolation of Moraxella bovis / N. Adinarayanan, S.B. Singh // Am. J. Vet. Res. – 1961. – V. 73. – P. 694-696.

15. **Angelos, J.A.** Differentiation of Moraxella bovoculi sp. nov. from other coccoid *moraxellae* by the use of polymerase chain reaction and restriction endonuclease analysis of amplified DNA / J. A. Angelos, L. M. Ball // J. Vet. Diagn. Invest. – 2007a. – V. 19. – P. 532-534.

16. **Angelos, J.A.** Moraxella bovoculi sp. nov., isolated from calves with infectious bovine keratoconjunctivitis / J. A. Angelos, P. Q. Spinks, L. M. Ball, L. W. George // Int. J. Syst. Evol. Microbiol. – 2007c. – V. 57. – P. 789-795.

17. **Arora, A.K.** Studies on Moraxella bovis isolated from cattle affected with or convalescing from infectious bovine keratoconjunctivitis / A.K. Arora // Vet. Arhiv. – 1989. – V. 59. – № 1. – P. 17-23.

18. **Pugh, G.W.** Infectious bovine keratoconjunctivitis in cattle vaccinated and medicated against Moraxella bovis before parturition. / G.W. Pugh, K.E. Kopecky, W.G. Kvasnicka, T.J. McDonald, G.D. Booth // Am. J. Vet. Res. – 1982. – V. 43. – № 2. – P. 320-325.

19. **Pugh, G.W.** Infectious bovine keratoconjunctivitis: Evidence for genetic modulation of resistance in purebred Hereford cattle / G.W. Pugh, T.J. McDonald, K.E. Kopecky, W.G. Kvasnicka // Am. J. Vet. Res. – 1986. – V. 47. – № 4. – P. 885-889.

20. **Vandergaas, N.** Infectious bovine keratoconjunctivitis epizootic with area-wide emergence of a new Moraxella bovis pilus type / N. Vandergaast, R.F. Rosenbusch // Am. Vet. Res. – 1989. – V. 50. – P. 1437-1441.

21. **Wolff, T.** Piliated pinkeye bacterin for the prevention of infectious bovine keratoconjunctivitis in cattle / T. Wolff // J. Agri-Pract. – 1984. – V. 5. – № 8. – P. 34-40.

МЕТОДИЧЕСКИЕ РЕКОМЕНДАЦИИ
по диагностике, лечению и специфической профилактике инфекционного кератоконъюнктивита крупного рогатого скота, вызванного бактериями *Moraxella bovis* и *Moraxella bovoculi*

Редактор *В.И. Сидорова*
Обложка художника *П.В. Жукова*
Компьютерная верстка *Г.А. Прокопенковой*
Корректор *Н.А. Буцко*

gost.e-ecolog.ru

Подписано в печать 19.04.2017 Формат 60x84/16
Бумага офсетная Гарнитура шрифта "Times New Roman" Печать офсетная
Печ. л. 2,25 Тираж 500 экз. Изд. заказ 42 Тип. заказ 232

Отпечатано в типографии ФГБНУ "Росинформагротех",
141261, пос. Правдинский Московской обл., ул. Лесная, 60

ISBN 978-5-7367-1205-2



gost.e-ecolog.ru