Федеральная служба по надзору в сфере защиты прав потребителей и благополучия человека

4.2. МЕТОДЫ КОНТРОЛЯ. БИОЛОГИЧЕСКИЕ И МИКРОБИОЛОГИЧЕСКИЕ ФАКТОРЫ

Лабораторная диагностика малярии и бабезиозов

Методические указания
МУК 4.2.3222—14

gost.e-ecolog.ru

ББК 51.9
Л12

Л12 **Лабораторная** диагностика малярии и бабезиозов: Методические указания.—М.: ФБУЗ «Федеральный центр гигиены и эпидемиологии» Роспотребнадзора.— 43 с.

1. Разработаны Научно-исследовательским институтом медицинской паразитологии и тропической медицины им. Е. И. Марциновского ГБОУ ВПО Первого Московского государственного медицинского университета (МГМУ) им. И. М. Сеченова (В. П. Сергиев, С. А. Рабинович, Е. Н. Морозов, Е. В. Максаковская, М. Н. Лебедева); кафедрой тропической медицины и паразитарных болезней МПФ Первого Московского государственного медицинского университета им. И. М. Сеченова (И. В. Кукина, Л. Ф. Морозова); Федеральной службой по надзору в сфере защиты прав потребителей и благополучия человека (Т. М. Гузеева); ГБОУ ДПО «Российская медицинская академия последипломного образования» Минздрава России (М. С. Орлов); ФБУЗ «Федеральный центр гигиены и эпидемиологии» Роспотребнадзора (Т. Г. Сыскова); ГБОУ ДПО РМАПО (А. Е. Беляев, Ю. П. Горбунова); Управлением Роспотребнадзора по г. Москве (Т. Н. Иванова); ФБУЗ «Центр гигиены и эпидемиологии в г. Москве» (Н. И. Тимошенко); Инфекционной клинической больницей № 2 г. Москвы (В. Д. Садыкова).

2. Рекомендованы к утверждению Комиссией по государственному санитарно-эпидемиологическому нормированию Федеральной службы по надзору в сфере защиты прав потребителей и благополучия человека (протокол от 26 июня 2014 г. № 1).

3. Утверждены руководителем Федеральной службы по надзору в сфере защиты прав потребителей и благополучия человека, Главным государственным санитарным врачом Российской Федерации А. Ю. Поповой 22 сентября 2014 г.

4. Разработаны взамен МУК 3.2.987—00 «Паразитологическая диагностика малярии».

ББК 51.9

© Роспотребнадзор, 2015
© Федеральный центр гигиены и эпидемиологии Роспотребнадзора, 2015

Содержание

1. Область применения 4
2. Общие положения 4
3. Методы лабораторной диагностики малярии и бабезиозов 5
4. Техника паразитологической (микроскопической) диагностики малярии и бабезиозов 5
4.1. Подготовка предметных стекол 5
4.2. Приготовление и хранение реактивов 6
4.3. Взятие проб крови для исследования на малярию 7
4.4. Приготовление препаратов крови, их маркировка и фиксация 7
4.5. Окраска препаратов крови 10
4.6. Микроскопия окрашенных препаратов крови 12
5. Микроскопическая диагностика возбудителей малярии и бабезиозов 13
5.1. Морфологические признаки возбудителей малярии 13
5.2. Алгоритм просмотра препаратов крови на малярию 24
5.3. Изменения морфологии паразита и пораженных эритроцитов, возникающие в процессе приготовления и окраски препаратов крови 25
5.4. Изменения морфологии паразита, связанные с воздействием химиотерапевтических препаратов 25
5.5. Источники диагностических ошибок 26
5.6. Оценка интенсивности паразитемии 26
5.7. Учет результатов исследования и оформление ответа 28
5.8. Порядок исследования препаратов крови, контроля и направления результатов на подтверждение 29
5.9. Паразитологический контроль за эффективностью лечения 31
5.10. Морфологические признаки возбудителей бабезиозов 32
6. Иммунохроматография в лабораторной диагностике (экспресс-тесты) 34
7. Полимеразная цепная реакция (ПЦР) 35
Приложение 1. Необходимые реактивы и оборудование 37
Приложение 2. Возбудители паразитозов под воздействием противомалярийных препаратов в тонких мазках и толстых каплях 38
Приложение 3. Элементы крови, контаминанты и образования, симулирующие малярийных паразитов 41
Приложение 4. Приготовление толстой капли на плёнке для создания учебных коллекций по А. Е. Беляеву (1981) 42

УТВЕРЖДАЮ

Руководитель Федеральной службы
по надзору в сфере защиты прав
потребителей и благополучия человека,
Главный государственный
санитарный врач Российской Федерации

А. Ю. Попова

22 сентября 2014 г.

4.2. МЕТОДЫ КОНТРОЛЯ. БИОЛОГИЧЕСКИЕ И МИКРОБИОЛОГИЧЕСКИЕ ФАКТОРЫ

Лабораторная диагностика малярии и бабезиозов

Методические указания
МУК 4.2.3222—14

1. Область применения

1. Методические указания (далее – МУК) регулируют порядок применения метода отбора проб и методов лабораторных исследований биологического материала людей с целью обнаружения возбудителей малярии и бабезиозов, определения их видовой принадлежности, и носят рекомендательный характер.

2. Методические указания предназначены для специалистов паразитологических, микробиологических лабораторий Роспотребнадзора, медицинских организаций, индивидуальных предпринимателей, а также научно-исследовательских институтов, осуществляющих лабораторную диагностику малярии и бабезиозов.

2. Общие положения

Возможность завоза малярии на территорию Российской Федерации, появление вторичных от завозных, а также местных случаев заболевания требует своевременной лабораторной диагностики, необходимой для лечения и рационального проведения противоэпидемических мероприятий.

Неспецифические клинические проявления малярии, преимущественно в первые дни болезни, при наличии ряда объективных показателей эпидемиологического характера (географический анамнез – пребывание на территории стран с тропическим и субтропическим климатом) и клинического характера (лихорадочное состояние неясной этиологии, анемия, увеличение селезенки) обязывают врачей лечебно-профилактических организаций заподозрить малярию. Безусловным подтверждением диагноза служит обнаружение малярийного паразита при микроскопическом исследовании крови. Особое значение имеет раннее выявление возбудителя тропической малярии, при несвоевременной диагностике которой возможен летальный исход. Определение вида паразита служит основанием для выбора рациональной терапии и правильной организации противоэпидемических мероприятий.

Диагностика возбудителей бабезиозов вводится в целях дифференциальной диагностики с возбудителями малярии, в частности, с *P. falciparum*. Поскольку, несмотря на различия в жизненном цикле возбудителей малярии и бабезиозов, они имеют ряд близких особенностей по морфологии некоторых стадий развития возбудителей в эритроцитах и по клиническим проявлениям инфекции. Ошибочная диагностика может привести к летальному исходу.

3. Методы лабораторной диагностики малярии и бабезиозов

Диагностика малярии основана на обнаружении кровяных форм паразитов (трофозоиты, шизонты и гаметоциты) при микроскопическом исследовании крови. В настоящее время не предложено способов обнаружения гипнозоитов: ни иммунологических, ни паразитологических. Для обнаружения эритроцитарных форм плазмодиев и определения их вида используют препараты крови, приготовленные методом тонкого мазка и толстой капли, окрашенные по методу Романовского–Гимзы. Оба метода, имеющие свои преимущества и недостатки, являются взаимодополняющими.

Основной метод – **толстая капля**. В толстой капле форменные элементы располагаются многослойно. В результате за один и тот же промежуток времени просматривается количество крови в 30—40 раз большее, чем в тонком мазке, что значительно повышает шанс обнаружения паразитов, особенно при низкой паразитемии. Чувствительность метода толстой капли такова, что при просмотре 100 полей зрения можно обнаружить паразитов при их численности около 8 в 1 мкл крови. Начинать надо всегда с просмотра толстой капли.

Толстую каплю окрашивают нефиксированной; это приводит к гемолизу эритроцитов, в результате чего паразиты становятся доступными для выявления. Однако при этом паразиты подвергаются деформации.

Толстая капля может позволить выявить и других паразитов крови: бабезий, трипаносом, микрофилярий, спирохет. В **тонком мазке**, фиксированном до окраски, сохраняются морфологические особенности, присущие данному виду паразита, и характерные изменения пораженного эритроцита. Тонкий мазок крови делают в дополнение к толстой капле.

Дифференциальное определение вида малярийного паразита проводят по совокупности признаков: морфологии паразита, состоянию пораженных эритроцитов, соотношению стадий паразита, обнаруженных в периферической крови.

Кроме того, в настоящее время широко используются для лабораторной диагностики малярии иммунологические (экспресс-тесты) и молекулярно-биологические методы. Данные методы являются взаимодополняющими, но «золотым» стандартом остается метод микроскопии толстой капли.

Основным методом диагностики бабезиозов является микроскопическое исследование препаратов крови – толстой капли и тонкого мазка. Однако при диагностике инфекции *B. microti*, характеризующейся низкой или субмикроскопической паразитемией, одна микроскопия при отрицательном результате может создать ложное представление, поэтому применяют и другие методы. Проводится иммунологическое исследование для обнаружения специфических антител с применением иммунофлюоресцентной методики (РИФ), а также молекулярно-биологическим методом – полимеразной цепной реакцией (ПЦР), позволяющей выявить единичные особи паразита. Для выявления низкой и субмикроскопической паразитемии проводится заражение хомяков кровью больного – изодиагностика; заболевание хомяков наступает спустя 1—4 недели.

4. Техника паразитологической (микроскопической) диагностики малярии и бабезиозов

4.1. Подготовка предметных стекол

Стекла, многократно бывшие в употреблении, для приготовления препаратов крови использовать запрещается, так как имеющиеся на них царапины могут затруднить диагностику и даже привести к диагностическим ошибкам.

Следует пользоваться только новыми стёклами и, предпочтительно, очищенными при изготовлении (*precleaned*) и готовыми к употреблению.

Использование новых стекол рентабельнее, так как устраняется трудоёмкий ручной процесс и гарантируется качество.

Если новые стёкла поставлены неочищенными, то их очищают следующим образом:

1. Новые предметные стекла замачивают в мыльном растворе, нагретом до 60 °С, не кипятят.

2. Каждое предметное стекло протирают ветошью с обеих сторон в этом растворе.

3. Промывают в проточной воде в течение 2—3 ч, периодически перемешивая.

4. Погружают в дистиллированную воду на 30 мин; при отсутствии возможности протереть стекла в тот же день, их оставляют в холодильнике в дистиллированной воде до следующего дня.

5. Качество отмывки предметных стекол от щелочи проверяют нанесением на предметное стекло 1 капли фенолфталеина – появление розовой окраски раствора свидетельствует о недостаточной отмывке от щелочи.

6. Стекла вытирают чистой хлопчато-бумажной тканью и помещают для обезжиривания в смесь Никифорова (из расчета 1 мл смеси на 1 стекло) или спирт 70°, где они могут храниться в течение длительного времени.

7. Извлеченные пинцетом из смеси Никифорова стекла протирают хлопчатобумажной материей, заворачивают в чистую гладкую не ворсистую бумагу небольшими партиями, оптимально по 6 штук – на одного больного.

Во время манипуляций с чистыми предметными стеклами их следует брать только за боковые поверхности или пинцетом.

4.2. Приготовление и хранение реактивов

4.2.1. Раствор краски Романовского–Гимзы

Маточный раствор краски Романовского–Гимзы представляет собой густую темно-фиолетовую жидкость, которую можно хранить в течение срока годности в сухом, защищенном от света, прохладном месте (но не в холодильнике). Для определения качества маточного раствора краски Романовского каждой новой серии производят пробное окрашивание препаратов крови.

Рабочий раствор краски Романовского готовят непосредственно перед употреблением из маточного раствора. Рабочий раствор должен быть использован в течение 1 ч, хранить его нельзя. Для текущей работы перед приготовлением рабочего раствора краски Романовского–Гимзы необходимое количество маточного раствора краски отливают в небольшой флакон, обязательно фильтруя через бумажные фильтры, так как при хранении маточного раствора может выпасть осадок. Этот раствор безводный и портится от попадания воды, поэтому не следует отбирать его пипеткой из-за риска контаминации водой, а следует отливать через горлышко.

4.2.2. Буферный раствор

Необходимые реактивы:

1. Дистиллированная вода – 1 л.
2. Фосфат калия однозамещенный безводный – KH_2PO_4 – 0,27 г.
3. Фосфат натрия двузамещенный безводный – Na_2HPO_4 – 0,67 г.

Техника приготовления:

1. Соли растворить в дистиллированной воде ($^1/_3$ объема) комнатной температуры, после полного растворения довести до метки 1,0 л.

2. Приготовленный раствор должен иметь pH (7,0 ± 0,2). Точное соблюдение требуемой реакции буфера важно для правильной окраски. Если pH < 6,8, то следует добавить Na_2HPO_4, если pH > 7,2, то добавляется KH_2PO_4. Количество реактивов, необходимых для доведения pH, подбирают опытным путем.

Лучше использовать готовые таблетки фосфатного буфера (диапазон pH 7,0—7,2).

Буферный раствор следует хранить в хорошо закупоренной посуде в холодильнике (до 1 месяца). Нельзя использовать старый буферный раствор с осадком или зазеленевший от развития водорослей. При искажении цвета окрашенных элементов крови следует проверить pH буферного раствора.

4.3. Взятие проб крови для исследования на малярию

1. Кровь для паразитологического исследования берут из пальца руки (у взрослых – обычно безымянного, у детей – из большого), у новорождённых детей – из большого пальца ноги (но не мочки уха!). Использовать венозную кровь можно только в случаях, если известно, что в качестве антикоагулянта применяли ЭДТА (этилендиаминтетрауксусная кислота), другие антикоагулянты, такие как гепарин, цитрат, не должны быть использованы, так как они могут влиять на морфологию паразитов.

2. Периферическую кровь для исследования берут вне зависимости от температуры тела и клинических проявлений. Распространено неверное мнение, что для обнаружения малярийных паразитов кровь у больного следует брать на высоте приступа.

3. Для прокола кожи пальца используют стерильные одноразовые скарификаторы или специальные стерильные разового использования иглы.

4. Перед проколом кожу пальца тщательно протирают ватным тампоном, смоченным в 70 %-м спирте, чем достигается не только предупреждение инфицирования места прокола, но и попадание с кожи пальца бактерий, различных посторонних частиц на препарат крови, которые могут затруднить диагностику при микроскопии.

5. Первую каплю крови, выступившую после прокола, вытирают сухим стерильным ватным тампоном, чтобы избежать фиксации эритроцитов остатками спирта, которым дезинфицировали кожу.

6. Последующие капли (выступающие самостоятельно или при легком надавливании на палец массирующими движениями) используются для приготовления препаратов крови. Кровь набирают в стерильный сухой гематологический капилляр, из которого быстро переносят на предметное стекло, либо выступившую кровь непосредственно из прокола пальца наносят на предметные стекла.

7. От одного пациента готовят не менее 3 стекол с толстыми каплями и 3 тонких мазка крови. Рекомендуется первоначально окрасить по одному стеклу, чтобы иметь возможность исправить дефекты окраски.

4.4. Приготовление препаратов крови, их маркировка и фиксация

4.4.1. Препарат толстая капля

Препарат толстая капля готовится следующим образом:

– на предметное стекло наносят 2 капли крови диаметром около 5 мм, кровь распределяют в равномерные диски диаметром 1,0—1,5 см с помощью угла чистого стекла или в прямоугольники с помощью скарификатора, которым прокалывали кожу;

– между каплями делается мазок в виде полоски для маркировки препарата отдельного пациента, при массовых обследованиях делаются две полоски: на одной полоске указывается Ф., И., О. и дата взятия крови, на другой – название лечебно-профилактического учреждения (код), где проводилось обследование;

– на предметном стекле готовят мазок крови более толстый, чем требуемый для исследования на малярию;

– сразу после приготовления мазка, пока он не высох, наносят кровь из капилляра или влажной поверхностью мазка прикасаются к выступившей капле крови;

– приготовленный препарат кладут на горизонтальную поверхность, капля крови распределяется по влажному мазку, величина капель зависит от количества крови и ее реологических свойств (вязкость).

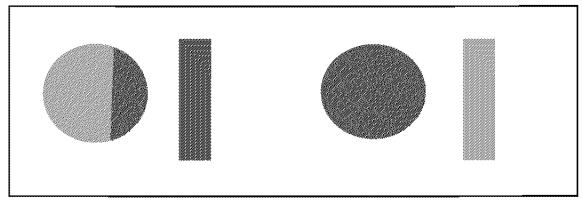

Рис. 1. Толстые капли
на предметном стекле без мазка

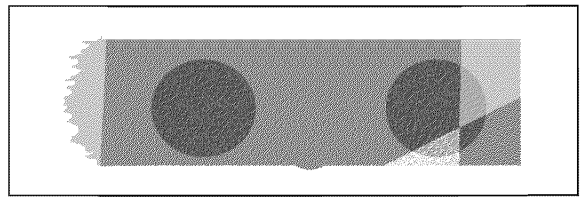

Рис. 2. Толстые капли на мазке

Толщина толстой капли должна быть такой, чтобы через нее после высыхания просматривался газетный текст. Слишком толстая капля может оторваться от стекла при высушивании; такой препарат не пригоден для исследования. Маркировка препарата производится на мазке крови между каплями.

Толстая капля на мазке имеет преимущества, так как на мазке чаще сохраняются не полностью гемолизированные эритроциты, что может помогать дифференциальному диагнозу, поскольку в мазке, несмотря на гемолиз, могут сохраняться азурофильные элементы в эритроцитах (зернистость Шюффнера, Джеймса и пятнистость Маурера). Капля крови, нанесенная на мазок, более прочно прикрепляется, чем нанесенная непосредственно на предметное стекло.

Независимо от методики приготовления показателем достаточного содержания крови в толстой капле является обнаружение в 1 поле зрения микроскопа в среднем 10—20 лейкоцитов (увеличение: объектив ×90—×100, окуляр ×7; ×8; ×10).

Комбинированные препараты.

В особых условиях при дефиците стекол, особенно при массовых обследованиях, на предметном стекле одновременно готовят тонкий мазок и толстую каплю.

Этот метод, однако, требует ряда предосторожностей. Для того чтобы оба препарата были пригодны для исследования, необходимо начинать с окраски толстой капли погружением соответствующего участка предметного стекла в раствор краски. Затем фиксируют тонкий мазок и окрашивают его. Нельзя начинать с фиксации тонкого мазка, так как даже при очень аккуратном погружении в фиксирующую жидкость участка предметного стекла, на который нанесен тонкий



Рис. 3. Комбинированное приготовление препаратов крови

мазок, в толстой капле эритроциты могут подвергнуться фиксации парами фиксатора. При последующей окраске такая капля станет непригодной для исследования, даже если фиксация была неполной.

Высушивание толстых капель на солнце, огне или любом другом источнике тепла неконтролируемой температуры исключается, так как вследствие фиксации необходимый при окраске гемолиз не происходит и препарат становится непригодным для исследования.

Толстые капли (особенно в процессе высыхания) и фиксированные тонкие мазки следует беречь от тараканов, мух и муравьев.

4.4.2. Препарат тонкий мазок

Препарат тонкий мазок делают так же, как для подсчета формулы крови.

1. На край предметного стекла, отступив 0,5—1,0 см, наносят небольшую каплю крови.

2. Предметное стекло с нанесенной каплей кладут на горизонтальную поверхность стола, при этом край стекла с каплей крови должен быть справа*.

3. Двумя пальцами левой* руки предметное стекло за боковые поверхности фиксируется на столе.

4. Край шлифованного стекла (фиксированного в правой* руке) ставится под углом 45 ° к предметному стеклу, прикасаясь к левому* краю капли крови.

5. После того как капля растекается по линии касания в месте соприкосновения обоих стекол, шлифованное стекло быстрым движением продвигают справа налево* к противоположному краю предметного стекла, постепенно ослабляя давление на предметное стекло, что позволяет закончить тонкий мазок бахромчатой частью, где эритроциты располагаются в один слой свободно, не налегая друг на друга, где четко видны специфические особенности морфологии паразитов и изменения пораженных эритроцитов. Мазок крови должен быть тонким, равномерным, не доходить приблизительно на $^1/_3$ стекла до конца и краев предметного стекла (рис. 4).

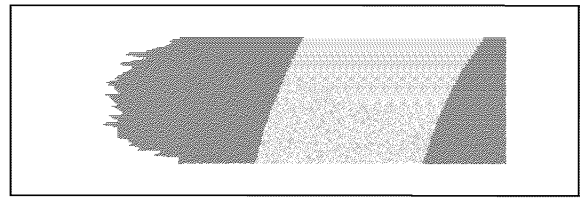

Рис. 4. Тонкий мазок крови

Если угол наклона шлифованного стекла увеличить, то мазок получится короткий и толстый, с расположением эритроцитов в несколько слоев (это может маскировать некоторых паразитов, а также приводить к их деформации), если уменьшить угол наклона, то трудно создать бахромчатую часть мазка.

Качество тонкого мазка зависит также от правильной подготовки предметного стекла и равномерности края шлифованного стекла.

На плохо вымытом, жирном стекле и при дефектах на краю шлифованного стекла тонкий мазок получается неравномерным и с просветами. Возможные дефекты тонких мазков показаны на рис. 5.

---

* Для лаборанта-левши вместо левого положения – читать правое, вместо правого – левое.

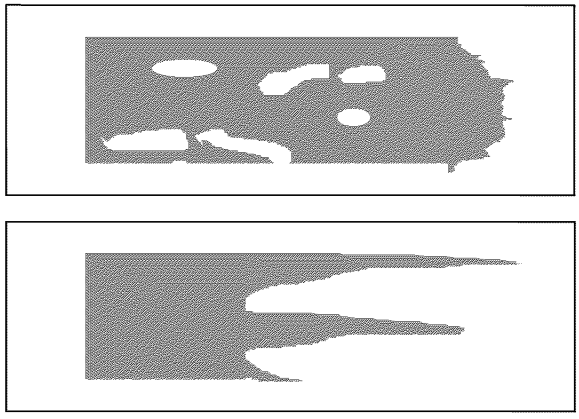

Рис. 5. Дефекты приготовления тонких мазков

4.4.3. Маркировка препаратов крови

1. Высохшие препараты крови маркируют простым карандашом (он не смывается во время фиксации и окрашивания) или маркером, устойчивым к спирту.
2. Маркировка включает фамилию и инициалы, номер истории болезни или порядковый номер по списку обследуемого, дату и время взятия крови.
3. Препарат толстая капля, приготовленный непосредственно на предметном стекле, маркируют на полоске крови.

4.4.4. Фиксация тонких мазков

1. Фиксацию мазков проводят путем погружения: этиловым спиртом 96° – 10 мин либо смесью Никифорова – 20 мин, фиксатором-красителем по Май–Грюнвальду – 2—3 мин.
2. Мазки погружают и извлекают из фиксирующей жидкости пинцетом.
3. Препараты по окончании фиксации высушивают на воздухе.
4. Препарат толстая капля на подкладке маркируют по мазку, не задевая каплю.
5. Тонкий мазок маркируют в толстой части, не захватывая тонкую часть и края препарата (не следует делать надпись вдоль всего мазка).

Препарат толстая капля не фиксируют!

При длительном хранении неокрашенных толстых капель при массовых эпидобследованиях в очагах (особенно в жарком климате) может произойти их фиксация. При необходимости хранения толстых капель для предотвращения фиксации препараты до окраски следует обработать забуференным раствором метиленового синего (1 г метиленового синего + 3 г Na_2HPO_4 + 1 г KH_2PO_4 + 300 мл дистиллированной воды). Толстую каплю после высыхания погружают в этот раствор на 1 с, промывают водой и высушивают. В таком виде каплю можно хранить длительное время. Перед исследованием такую толстую каплю окрашивают по Романовскому–Гимзе меньшее время, чем обычно – в течение 6—10 мин.

4.5. Окраска препаратов крови

Одним из основных условий правильной паразитологической диагностики малярии является качественная окраска препаратов крови. Окраску препаратов крови на малярию рекомендуется проводить в вытяжном шкафу, так как в состав краски и фиксаторов входят летучие токсические вещества.

4.5.1. Приготовление рабочего раствора краски Романовского—Гимзы

Оптимальную концентрацию рабочего раствора и время окрашивания нужно подобрать самостоятельно, так как они зависят от качества маточного раствора краски и от температуры окружающей среды.

1. Маточный раствор краски Романовского—Гимзы (промышленного изготовления или приготовленный из сухой смеси) перемешать и обязательно профильтровать.

2. Непосредственно перед употреблением приготовить 5 % (10 %) рабочий раствор краски: к 95 (90) мл буферного раствора добавить 5 (10) мл маточного раствора краски (соответствует 1—2 каплям краски на 1 мл раствора).

3. Готовый рабочий раствор перемешать.

4. При необходимости ускорения получения ответа можно использовать 20 % раствор, сократив время окраски до 15—20 мин.

Рабочий раствор краски Романовского—Гимзы для окрашивания препаратов крови использовать в течение 1 ч!

Для определения качества маточного раствора краски Романовского—Гимзы каждой новой серии производят пробное окрашивание препаратов крови.

Показатели качественного окрашивания. Правильно окрашенный препарат макроскопически имеет синий цвет с сиреневым оттенком, а при его микроскопировании:

– ядра лейкоцитов фиолетового цвета с различной структурой хроматина;
– зернистость базофилов фиолетового цвета;
– зернистость эозинофилов оранжево-красного цвета;
– у моноцитов на фоне серо-голубой цитоплазмы может быть вишнево-красная зернистость;
– зрелые эритроциты – розового цвета с сероватым оттенком;
– ретикулоциты – синевато-голубые;
– тромбоциты – сиренево-розового цвета с различимой сетчатостью.

Иногда в промышленных сериях маточного раствора краски Романовского-Гимзы недостаточно азура, что обусловливает слабое окрашивание азурофильных элементов (ядер малярийных паразитов, зернистости пораженных эритроцитов и лейкоцитов). Результаты окрашивания мазков и капель могут быть значительно улучшены при добавлении к рабочему раствору краски Романовского так называемой синьки Мэнсона, которую готовят заранее следующим образом: 1,5 г метиленового синего и 2,5 г буры растирают в ступке и добавляют к 100 мл дистиллированной воды. Для созревания флакон с краской оставляют на 10—12 дней при комнатной температуре. Процесс созревания можно ускорить, поместив флакон на водяную баню на 40—60 мин при 60—80 °С.

Раствор не кипятить!

Синька Мэнсона при хранении в темном сухом месте пригодна к использованию в течение многих лет. Количество краски Мэнсона, добавляемое к рабочему раствору краски Романовского—Гимзы, устанавливают опытным путем: нередко достаточно добавить к 1 л рабочего раствора несколько капель краски.

4.5.2. Способы окрашивания и промывки тонкого мазка и толстой капли по Романовскому—Гимзе

Окрашивание препаратов крови, в зависимости от их количества, можно проводить двумя способами:

1. Препараты крови вертикально помещают в специальные ванночки или контейнеры, без соприкосновения друг с другом. Затем наливают рабочий раствор краски. Данный способ окраски наиболее приемлем, когда есть необходимость окраски большого количества препаратов крови. В стандартном контей-

нере можно окрасить 20 препаратов при вместимости 90 мл краски. Повторно использовать краску нельзя.

2. Препараты располагают горизонтально (мазками вверх) на рельсах, лежащих на кюветах. Осторожно наносят краску. Этот способ окраски чаще применяют при окрашивании небольшого количества препаратов крови. Расход рабочего раствора краски составляет примерно 4 мл на 1 препарат. Вместе с тем, при таком способе есть риск выпадения осадка, что может затруднить микроскопию.

Время окрашивания зависит от температуры окружающей среды и концентрации рабочего раствора краски. Так, например, при температуре 20—23 °С тонкий мазок окрашивают 40—50 мин, толстую каплю – 20—25 мин 10 %-м раствором краски. При менее высокой температуре время окрашивания увеличивают. При очень высокой температуре (около 30 °С) время окрашивания капель, но не мазков, может быть сокращено до 15 мин. Толстые капли, предварительно обработанные забуференным раствором метиленового синего, окрашивают 6—10 мин.

Препараты крови на малярию окрашивают и исследуют немедленно после взятия в режиме «CITO!»

Промывку тонких мазков, фиксированных до окраски, проводят под струей проточной воды из пипетки или погружением в емкость.

При промывке толстых капель необходима осторожность, так как капли могут оторваться от стекла. Кроме того, на поверхности раствора образуется оксидная плёнка, которая при сливании краски неизбежно останется на препарате. По этой причине необходимо не выливать краску из контейнера, но вытеснять её, подставив контейнер под слабую струю воды. При окраске на рельсах препарат, не сливая краску, медленным движением погружают в емкость с чистой водой 1—2 раза и высушивают в вертикальном положении.

4.6. Микроскопия окрашенных препаратов крови

Препараты крови исследуют под микроскопом с применением масляной иммерсии: объектив ×90 или ×100, окуляр ×7, ×8 или ×10, с поднятым конденсором и полностью открытой диафрагмой.

С диагностической целью сначала микроскопируют толстую каплю, затем, при необходимости, для уточнения вида возбудителя – тонкий мазок.

Правильно приготовленная и окрашенная толстая капля должна иметь светлый фон без нитей фибрина и осадка краски.

При нормальной толщине капли в каждом поле зрения должно быть 10—15 лейкоцитов. Обязательно нужно просмотреть краевую зону, более тонкую часть толстой капли, где эритроциты не полностью гемолизированы и может сохраниться неизмененная морфология паразита и пораженного эритроцита, что облегчит дифференциальный диагноз. Если вероятность малярии у пациента велика, а паразиты не выявляются, повысить эффективность выявления паразитов лучше просмотрев вторую каплю, а не увеличивая время просмотра той же самой капли. Унифицировать время просмотра толстой капли невозможно, так как оно зависит от опыта микроскописта, качества препарата и др.

Препарат считается отрицательным, если паразиты не обнаружены после просмотра 100 полей зрения толстой капли. Отрицательный диагноз не может считаться достоверным, если исследован только тонкий мазок.

При отрицательном первичном результате, но высокой вероятности (анамнестических, эпидемиологических, клинических показаниях) наличия малярии у пациента кровь исследуют повторно через 6—12—24 ч. При плохом качестве приготовления толстой капли исследование крови повторить немедленно.

После первого обнаружения паразитов исследование продолжают для того чтобы:

– определить видовую принадлежность паразитов;
– указать, какие стадии паразитов найдены (только в случае *P. falciparum*);

– указать наличие или отсутствие гаметоцитов в случае тропической малярии;

– указать количество паразитов, руководствуясь одним из предлагаемых ниже методов;

– не пропустить смешанную инфекцию.

В тонком мазке для обнаружения малярийных паразитов исследуют участок, где эритроциты расположены в один слой – бахромчатую и прилегающую к ней зону – так называемый хвост препарата.

При просмотре тонкого мазка используется метод «зубчатая стена»: просмотр края мазка последовательными вертикально-горизонтальными передвижениями препарата.

5. Микроскопическая диагностика возбудителей малярии и бабезиозов

Определение вида основано на совокупности ряда признаков как самого паразита, так и пораженного эритроцита.

5.1. Морфологические признаки возбудителей малярии

Последовательность установления диагноза при малярии следующая:

– решается вопрос, есть ли паразиты;

– решается вопрос, не *P. falciparum* ли это;

– находят характерные стадии, позволяющие дифференцировать три остальных вида;

– определяют вид;

– если установлено, что речь идёт о *P. falciparum*, решают, присутствуют ли гаметоциты.

Plasmodium vivax

Общая характеристика. Продолжительность эритроцитарной шизогонии – 48 ч. В периферической крови могут быть обнаружены все формы эритроцитарной шизогонии. Интенсивность паразитемии редко превышает 20 тыс. паразитов в 1 мкл крови. При нарастании паразитемии синхронность утрачивается, характерен полиморфизм – одновременное наличие разных возрастных стадий бесполых форм паразита и гаметоцитов. Встречается поражение одного эритроцита несколькими паразитами, но реже и в меньшей степени, чем в случае *P. falciparum*. Пораженные эритроциты увеличиваются тем больше, чем старше паразит, иногда в 1,5 раза. По мере развития паразита эритроцит обесцвечивается, иногда приобретает неправильную форму, на поверхности эритроцита появляется мелкая, обильная, неравномерная азурофильная зернистость, так называемая зернистость Шюффнера.

Кольцевидные и амебовидные трофозоиты





Мерозоиты, внедрившиеся в эритроциты, преимущественно в незрелые, превращаются в **юные кольцевидные трофозоиты**.

Кольцевидные трофозоиты. Кольца обычно немногочисленны, крупнее, чем у *P. falciparum*.

Более юные занимают $^1/_6$ пораженного эритроцита, более взрослые – $^3/_4$. Ядро округлое, реже несколько вытянутое, относительно плотное. Вакуоль хорошо выражена. В цитоплазме у растущих колец нередко появляются утолщения в одном из участков. Пигмент – отдельные нежные мелкие зерна, темно-коричневые.

Амебовидные трофозоиты занимают $^1/_3$—$^1/_2$ эритроцита, более зрелые – его значительную часть. Ядро круглое или овальное, крупнее и менее плотное в сравнении с кольцевидными трофозоитами, расположено периферически. Цитоплазма разнообразной формы с псевдоподиями, отражающими присущую этим стадиям амебоидную активность – это определило название вида паразита (viva означает живой, подвижный). Наиболее молодые имеют несколько длинных тонких псевдоподий, количественно увеличивающихся по мере роста, придавая паразиту причудливую форму. Пигмент – отдельные нежные зерна темно-коричневого цвета, в разных участках цитоплазмы. Вакуоль относительно крупная, встречается так называемая добавочная вакуоль – артефакт, результат слияния концов двух псевдоподий при приготовлении и последующей фиксации мазка крови. Пигмент темно-коричневый, расположен чаще диффузно в цитоплазме, иногда концентрируется вокруг вакуоли или по периферии паразита. По мере роста паразита вакуоль постепенно уменьшается, псевдоподии сглаживаются.

Состояние пораженных эритроцитов. На стадии юных колец эритроцит почти не увеличен, появляются мелкие, едва различимые единичные зерна Шюффнера. На стадии более молодых амебовидных трофозоитов размеры эритроцита и интенсивность зернистости Шюффнера нарастают.

У наиболее молодых ядро и цитоплазма резко уплотняются; цитоплазма в виде комочка, иногда несколько изогнутой формы, напоминает в сочетании с ядром «запятую». У несколько более крупных колец цитоплазма разрывается на удлиненные полоски, которые в сочетании с ядром могут напоминать «восклицательный знак», «ласточку». При обнаружении в препарате только единичных юных колец определение вида паразита затруднено.

Амебовидные трофозоиты. Цитоплазма разорвана на фрагменты разного размера, располагающиеся вблизи ядра. Редко сохраняется вакуоль.

Состояние пораженных эритроцитов. Остатки пораженных эритроцитов могут сохраняться в виде розового ореола, иногда с различимой зернистостью Шюффнера, на периферии капли или на тонком мазке крови при приготовлении толстой капли на тонком мазке. Это так называемые тени, выраженность которых зависит от достаточного содержания азура в краске.

Развивающиеся и зрелые трофозоиты

Тонкий мазок



Толстая капля



Развивающиеся трофозоиты. Утрачивают псевдоподии, округляются, уменьшается размер вакуоли, увеличивается масса ядра и

Развивающиеся трофозоиты. В толстой капле развивающиеся трофозоиты разнообразной фор-

цитоплазмы. Пигмент становится более выраженным и обильным.

Зрелые трофозоиты. Занимают значительную часть сильно увеличенного эритроцита, форма округлая или овальная без псевдоподий и вакуоли. Ядро относительно крупное, рыхлое, чаще несколько вытянутое, иногда дугообразное. Цитоплазма занимает основную часть эритроцита. Пигмент хорошо выражен, расположен диффузно или концентрируется по периферии паразита, может группироваться в отдельные скопления.

Состояние пораженных эритроцитов. На стадии развивающихся и зрелого трофозоита увеличение эритроцита достигает максимального размера с четко различимой зернистостью Шюффнера.

мы и размера. Цитоплазма обычно разорвана, в зависимости от возраста паразита около ядра концентрируются 2 и более фрагментов цитоплазмы. Иногда сохраняется большая вакуоль. **Зрелые трофозоиты** сохраняют особенности морфологии тонкого мазка, но резко сжимаются.

Состояние пораженных эритроцитов. Остатки пораженных эритроцитов могут сохраняться в виде розового ореола (см. выше, кольцевидные и амебовидные трофозоиты, толстая капля).

Развивающиеся (незрелые) шизонты

Тонкий мазок

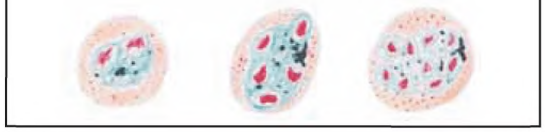

Толстая капля



Развивающиеся шизонты округлой или овальной формы, без вакуоли и псевдоподий занимают значительную часть эритроцита. В неразделившейся цитоплазме от 2 ядер, уменьшающихся в размере и увеличивающихся в количестве по мере их деления. Пигмент начинает концентрироваться в отдельные скопления.

Состояние пораженных эритроцитов. Максимально выражено увеличение пораженного эритроцита и интенсивность зернистости Шюффнера.

Развивающиеся шизонты. Сохраняют особенности морфологии «тонкого мазка», но сжимаются.

Состояние пораженных эритроцитов. Остатки пораженных эритроцитов могут сохраняться в виде розового ореола (см. выше, кольцевидные и амебовидные трофозоиты, толстая капля).

Зрелые шизонты

Тонкий мазок

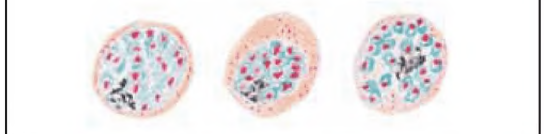

Толстая капля



Зрелые шизонты. Занимают почти весь или весь эритроцит. Содержат 14—18 (в среднем 16) относительно мелких мерозоитов, расположенных асимметрично по отношению к пигменту, собранному в одно плотное скопление. Мерозоит конической

Зрелые шизонты. Сохраняют особенности морфологии тонкого мазка, но сжимаются.

Состояние пораженных эритроцитов. Остатки пораженных эритроцитов могут сохраняться в

или овальной формы не свыше 2 мкм в диаметре, ядро мелкое и плотное, расположено апикально.

Состояние пораженных эритроцитов. К моменту образования мерозоитов, пораженный эритроцит разрывается, в отдельных случаях может еще сохраняться с видимой зернистостью Шюффнера.

виде розового ореола (см. выше, кольцевидные и амебовидные трофозоиты, толстая капля)

Сегментоядерный лейкоцит и тромбоциты представлены для сопоставления масштаба.

Гаметоциты





Женские гаметоциты. Округлые или овальные занимают весь пораженный эритроцит. Ядро относительно плотное, округлое или вытянутое, расположено асимметрично, реже в центре клетки. Размер ядра варьирует. Периферия ядра иногда окрашена менее интенсивно, создавая «зону просветления». Цитоплазма окрашена в более интенсивный сине-голубой цвет в сравнении с бесполыми формами, вакуоли нет. Пигмент – обильный, мелкие интенсивно окрашенные гранулы или грубые зерна, рассеянные по цитоплазме, имеющие более коричневый оттенок в сравнении со зрелыми трофозоитами. Женские гаметоциты иногда трудно дифференцировать со зрелыми трофозоитами.

Мужские гаметоциты. Несколько уступают в размерах женским гаметоцитам. Ядро крупное, рыхлое с просветлениями, без четких границ, диффузное, иногда различимо с трудом. Имеет более светлую или яркую окраску в сравнении с женским гаметоцитом. Иногда на фоне ядра обнаруживаются отдельные скопления хроматина, имеющие более интенсивную окраску. Цитоплазма с розовым оттенком. Пигмент – мелкие обильные гранулы или грубые зерна яркой коричневой окраски, рассеяны по цитоплазме с тенденцией к концентрации вокруг ядра.

Состояние пораженных эритроцитов. Эритроцит увеличен, по периферии паразита видна зернистость Шюффнера.

Женские гаметоциты округлые, компактные, не всегда отличимы от зрелых трофозоитов.

Мужские гаметоциты легко распознаются в результате особенности их деформации в толстой капле. Ядро уплотняется и превращается в относительно крупное округлое образование. Цитоплазма также уплотняется и как «венчик» окружает ядро. На фоне цитоплазмы четко выявляются многочисленные зерна пигмента.

Состояние пораженных эритроцитов. Остатки пораженных эритроцитов могут сохраняться в виде розового ореола (см. выше, кольцевидные и амебовидные трофозоиты, толстая капля).

Plasmodium falciparum

Общая характеристика. Продолжительность эритроцитарной шизогонии – 48 ч. При неосложненном течении в периферической крови обнаруживаются

только мелкие кольцевидные трофозоиты и зрелые гаметоциты. Более зрелые трофозоиты и шизонты изымаются из обращения (секвестрируются) в силу цитоадгезии – прилипания поражённых эритроцитов к эндотелию мелких сосудов. Зрелые гаметоциты (5-й стадии) появляются в периферической крови на 12-й день от начала клинических проявлений, до этого они не циркулируют в крови, но развиваются в сосудах внутренних органов. Недозрелые гаметоциты могут попадать в периферическую кровь и раньше, особенно при высокой паразитемии. После лечения, если не применялись гамотропные средства (то есть средства, разрушающие гаметоциты), они продолжают циркулировать несколько недель, до восьми в исключительных случаях. Часто встречается множественное поражение эритроцитов – двумя и более паразитами. Паразитемия может достигать 1—2 млн паразитов в 1 мкл крови. В этом случае в периферической крови, наряду с огромным числом кольцевидных трофозоитов, появляются развивающиеся и зрелые трофозоиты и шизонты, а также не только зрелые, но и незрелые гаметоциты. Встречаются лейкоциты, преимущественно моноциты, со скоплениями пигмента в цитоплазме – так называемые «пигментофаги». Следует отметить, что пигментофаги могут появляться и при высокой паразитемии, вызванной другими видами. Пораженные эритроциты не увеличиваются в размере. Азурофильная зернистость в эритроцитах, содержащая мелкие кольца, отсутствует. В эритроцитах, содержащих крупные кольца и последующие возрастные стадии, иногда обнаруживается так называемая пятнистость Маурера – азурофильные элементы более крупного (но не одинакового размера), чем зернистость Шюффнера или Джеймса (их, в отличие от элементов зернистости, можно пересчитать).

Кольцевидные трофозоиты

Тонкий мазок



Толстая капля



Кольцевидные трофозоиты. В основном меньшего размера, чем кольца других видов паразитов. Занимают $^1/_5$—$^1/_{10}$ пораженного эритроцита. Молодые кольца очень мелкие, ядро четко выражено, иногда представлено двумя отдельными скоплениями хроматина: более крупное – ядро собственно и мелкое – кариосома; они могут быть расположены рядом или на расстоянии друг от друга, тогда кольцо напоминает «подкову».

Состояние пораженных эритроцитов. Пораженные эритроциты без изменений.

Кольцевидные трофозоиты. Мелкие, цитоплазма часто разорвана. Характерные формы: «восклицательный знак», «комета», «ласточка», подковообразные с двумя глыбками хроматина. Иногда кольцо сжимается, но сохраняет форму кольца. Обычно большое число мелких трофозоитов одного возраста.

Развивающиеся и зрелые трофозоиты

Тонкий мазок



Толстая капля



Развивающиеся трофозоиты. Крупные кольца, занимают до $^1/_3$ эритроцита, обычно

Развивающиеся трофозоиты. Кольца резко сжимаются или

с асимметричным утолщением цитоплазмы. Амебовидность не характерна, у паразитоносителей иногда встречаются кольца с нежными длинными нитевидными псевдоподиями. Пигмент нежный, необильный в виде одного или нескольких зерен.

Зрелые трофозоиты. Округлой формы, иногда несколько вытянутой, без вакуоли, занимают $^3/_4$ пораженного эритроцита. Ядро округлое или вытянутое. Пигмент, в основном, в виде одного, реже двух плотных скоплений темно-коричневого, почти черного цвета. Такое раннее скучивание пигмента характерно для этого вида и отличает его от прочих видов. Если не учитывать расположение пигмента, паразитов легко принять за *P. malariae*.

Состояние пораженных эритроцитов. Пораженный эритроцит не увеличен, его форма не изменена; иногда краевая зона зубчатая. Пятнистость Маурера обнаруживается преимущественно у лиц с некоторым иммунитетом (паразитоносителей и при рецидиве лекарственно-устойчивой тропической малярии).

иногда сохраняют форму кольца. Цитоплазма разрывается на два фрагмента, которые в сочетании с ядром могут напоминать «восклицательный знак», «ласточку».

Зрелые трофозоиты. Компактные, в цитоплазме ясно различимо крупное скопление черного пигмента.

Состояние пораженных эритроцитов. Пораженные эритроциты, содержащие мелкие кольца, при гемолизе не сохраняются, содержащие крупные кольца иногда сохраняются, при этом может сохраниться пятнистость Маурера.

Развивающиеся и зрелые трофозоиты встречаются в периферической крови при злокачественном течении, сопровождающемся нарушением микроциркуляции. Обнаружение этих стадий наряду с большим количеством колец — плохой прогностический признак.

Развивающиеся шизонты

Тонкий мазок



Развивающиеся шизонты. В неразделившейся цитоплазме – от 2 ядер, более мелких, чем у зрелого трофозоита, уменьшающихся в размере по мере разделения. Пигмент в виде плотного скопления.

Толстая капля



Развивающиеся шизонты. Развивающиеся и зрелые шизонты резко сжимаются.

Зрелые шизонты

Тонкий мазок



Зрелые шизонты. 12—24 (в среднем 18) мелких мерозоитов, но более мелких, чем у *P. vivax* и расположенных ассиметрично к скоплению пигмента.

Толстая капля

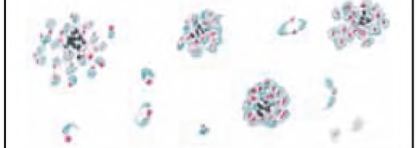

Зрелые шизонты. Обнаружение этих стадий в периферической крови наряду с кольцевидными трофозоитами – плохой прогностический признак.

Гаметоциты



Женские гаметоциты. Полулунной формы с несколько заостренными полюсами, иногда заостренность может быть несколько сглажена. Превышает размер нормального эритроцита. Ядро компактное, расположено в центре клетки. Цитоплазма окрашена интенсивно в сине-голубой цвет. Пигмент грубый, в виде отдельных темно-коричневых зерен и коротких палочек, преимущественно концентрируется в зоне ядра, иногда покрывая его.

Мужские гаметоциты. Полулунной формы с закругленными полюсами, вогнутость выражена в меньшей степени, чем у женских. Ядро расположено в центре, рыхлое, диффузное, крупнее, чем у женского гаметоцита, иногда без четких границ. Цитоплазма бледно-голубая с розовым оттенком. Пигмент – грубые зерна и палочки, сконцентрированные в зоне ядра.

Состояние пораженных эритроцитов. Иногда различима оболочка эритроцита в виде розовой нити, натянутой между полюсами гаметоцита.

В связи с деформацией паразита в толстой капле, полулунная форма **гаметоцитов** не всегда выражена, иногда утрачивается вогнутость. У **женских гаметоцитов** более резко выражена заостренность полюсов, может принимать форму «незакрытого треугольника» и ряд других. В центральной части цитоплазмы отчетливо выявляется венчикообразное скопление пигмента.

Около гаметоцитов, прилегая к ним, иногда выявляется обрывок оболочки эритроцита в виде розово-красного «язычка» (так называемое пламя). При медленном высыхании толстой капли в условиях высокой влажности, **мужские гаметоциты** могут округляться, так как наступает стадия, предшествующая эксфлягелляции – процессу, характерному для развития мужского гаметоцита в желудке комара. Изредка эксфлагелляция происходит на стекле, и тогда бывают видны так называемые жгуты или мужские гаметы.

Plasmodium ovale

Общая характеристика. Эндемик тропической Африки, но изредка обнаруживался и в западнотихоокеанском регионе: Юго-Восточная Азия, Филиппины, остров Новая Гвинея.

Продолжительность эритроцитарной шизогонии – 48 ч. В периферической крови обнаруживаются все формы эритроцитарной шизогонии. Выраженная синхронность развития, обусловливающая однообразие определенных стадий. Паразитемия менее интенсивная по сравнению с *P. vivax* и *P. falciparum*, в пределах 6—10 тыс. паразитов в 1 мкл крови. Мерозоиты предпочитают инвазировать ретикулоциты. Наиболее низкое число мерозоитов образуется при первых приступах, при нарастании числа приступов и при рецидивах количество мерозоитов может увеличиться до 12—16. В тонких участках мазка форма пораженных эритроцитов часто вытянутая, овальная с бахромчатым краем. В толстых участках пораженные эритроциты сферические или звездчатые. У зрелых трофозоитов обычно присутствует кайма пораженного эритроцита более широкая, чем в случае *P. vivax*. В

цитоплазме пораженных эритроцитов появляется крупная, равномерная, менее обильная, чем в эритроцитах, пораженных *P. vivax*, зернистость Джеймса. На всех стадиях развития размеры *P. ovale* уступают *P. vivax* и превышают *P. falciparum*. В целом паразит более похож на *P. malariae*, а изменения эритроцита напоминают таковые у *P. vivax*.

Кольцевидные и амебовидные трофозоиты

Тонкий мазок



Толстая капля



Кольцевидные трофозоиты. Сходны с *P. vivax* и в большей степени с *P. malariae*. Ядро более крупное, как у *P. malariae* иногда «вдавлено» в вакуоль. Долго сохраняют форму кольца.

Амебовидные трофозоиты. Занимают $^1/_2$—$^2/_3$ эритроцита. Псевдоподии выражены слабо. Ядро и цитоплазма сходны с таковыми у *P. malariae*. Пигмент нежный, диффузный.

Состояние пораженных эритроцитов. Увеличение эритроцита и появление немногочисленной зернистости Джеймса наблюдаются на стадии амебовидного трофозоита. На стадии развивающихся и зрелых трофозоитов увеличение эритроцита достигает максимального размера.

Кольцевидные трофозоиты. Паразит иногда сохраняет форму кольца или приобретает форму «кометы», иногда цитоплазма фрагментирована на два фрагмента, ядра крупные. У **амебовидных трофозоитов** цитоплазма сжимается. В отличие от *P. vivax* паразит не разорван, хотя и менее компактен, чем в случае *P. malariae*. Размер паразита более крупный, чем у *P. falciparum*. В толстой капле трудно отличим от *P. malariae*, но отличается более крупным ядром.

Состояние пораженных эритроцитов. Остатки пораженных эритроцитов могут сохраняться в виде нежного розового диска, иногда с различимой зернистостью Джеймса.

Развивающиеся и зрелые трофозоиты

Тонкий мазок



Толстая капля



Развивающиеся трофозоиты. Утрачивают псевдоподии, округляются, уменьшается размер вакуоли, увеличивается масса ядра и цитоплазмы. Пигмент становится более выраженным и обильным. Редко встречаются паразиты с добавочной вакуолью (см. выше *P. vivax*).

Зрелые трофозоиты. Занимают $^2/_3$ пораженного эритроцита, форма округлая, чаще вытянутая. Ядро и цитоплазма сходны с *P. malariae*. Пигмент нежный, обильный,

Паразиты сжимаются, очень сходны с *P. malariae*, однако отдельные особи менее компактны.

Состояние пораженных эритроцитов. Остатки пораженных эритроцитов окрашены обычно в интенсивно розовый цвет, различима зернистость Джеймса.

начинает группироваться в отдельные скопления.

Состояние пораженных эритроцитов. Некоторые пораженные эритроциты имеют овальную форму с зазубренными краями на полюсах – с этим связано название вида паразита. Следует учесть, что подобные изменения наблюдаются и у эритроцитов, поражённых *P. vivax*, но существенно реже.

Развивающиеся шизонты

Тонкий мазок



Развивающиеся шизонты. В основном сходны с *P. malariae*, однако пигмент более нежный, его скопления преимущественно расположены асимметрично. В неразделившейся цитоплазме от 2 ядер, уменьшающихся в размере и увеличивающихся в количестве по мере их деления.

Толстая капля



Развивающиеся шизонты. Сохраняют особенности морфологии тонкого мазка.

Зрелые шизонты

Тонкий мазок



Зрелые шизонты. В основном сходны с *P. malariae*, однако пигмент более нежный, его скопления преимущественно расположены асимметрично. Расположение мерозоитов менее упорядочено, чем в типичной «моруле» *P. malariae*.

Толстая капля



Зрелые шизонты. Сохраняют особенности морфологии тонкого мазка.

Гаметоциты

Тонкий мазок



Женские гаметоциты имеют компактное ядро, сходны с таковыми у *P. vivax* и *P. malariae*, однако меньшего размера, чем у *P. vivax* и несколько крупнее, чем у *P. malariae*.

Толстая капля



Женские гаметоциты и **мужские гаметоциты**. Мельче, но сходны с *P. vivax*.

Мужские гаметоциты имеют диффузное ядро, сходны с таковыми у *P. vivax* и *P. malariae*, однако меньшего размера, чем у *P. vivax* и несколько крупнее, чем у *P. malariae*.

Plasmodium malariae

Общая характеристика. В периферической крови обнаруживаются все формы эритроцитарной шизогонии, выражена синхронность, обусловливающая в каждый данный момент преобладание определенных стадий развития. При приготовлении тонкого мазка трофозоиты изредка могут вытягиваться по диаметру эритроцита, образуя так называемые «лентовидные формы», различающиеся по ширине, в зависимости от возраста трофозоита. Паразит относительно быстро принимает округлую форму. Все стадии не превышают размера эритроцита. Пораженные эритроциты не увеличены в размере, иногда они несколько сжаты и могут быть окрашены в более темный цвет. Форма пораженных эритроцитов не изменена. Азурофильные элементы при обычной окраске не выявляются. Паразитемия менее интенсивная в сравнении с *P. vivax* и *P. falciparum* и редко превышает 10 000 на 1 мкл.

Кольцевидные трофозоиты

Тонкий мазок



Толстая капля



Кольцевидные трофозоиты. Сходны по размеру с *P. vivax*, в большей степени с *P. ovale*. Чаще правильной формы без утолщения цитоплазмы. Наиболее юные кольца могут быть вытянуты по диаметру эритроцита в виде узкой ленты. Ядро при сохранении кольцевидной формы обычно расположено на периферии цитоплазмы, иногда «вдавлено» в вакуоль – форма, напоминающая «птичий глаз».

Состояние пораженных эритроцитов. Пораженные эритроциты без изменений.

Кольцевидные трофозоиты. Цитоплазма обычно разорвана на отдельные фрагменты, передавая в сочетании с ядром характерные формы, как у *P. ovale*. Иногда сохраняется округлая форма, но более компактная, чем в тонком мазке.

Развивающиеся и зрелые трофозоиты

Тонкий мазок



Толстая капля



Развивающиеся трофозоиты. Паразит относительно быстро теряет вакуоль и принимает округлую форму. Амебовидные формы, характерные для *P. vivax* и в меньшей степени для *P. ovale*, нетипичны для *P. malariae*. Иногда встречаются клетки с не резко выраженной широкой псевдоподией.

В сравнении с *P. vivax* ядро более рыхлое, большего размера, окрашено более ярко, цитоплазма окрашена в более интенсивный

Компактные, округлые клетки, разного размера в зависимости от возраста паразита, но меньшего размера, чем у *P. vivax*.

Развивающиеся трофозоиты. Цитоплазма может разрываться на отдельные фрагменты, видны остатки вакуоли.

Зрелые трофозоиты. Основную часть паразита составляет плотная

голубой цвет. Пигмент у более юных трофозоитов может встречаться в виде отдельных гранул, у более зрелых трофозоитов пигмент более обильный в виде относительно грубых зерен коричневого цвета, диффузно расположенных в цитоплазме. Лентовидные формы различны по ширине в зависимости от возраста развивающегося трофозоита.

Зрелые трофозоиты. Занимают почти весь эритроцит. Ядро более крупное и рыхлое, иногда несколько вытянутое. Пигмент частично концентрируется по периферии и начинает группироваться.

Состояние пораженных эритроцитов. На данной стадии развития и на всех последующих пораженные эритроциты не изменены по размеру.

цитоплазма, вакуоль либо отсутствует, либо прилегает в виде тонкого ободка к ядру. На фоне цитоплазмы четко различимы зерна пигмента.

Состояние пораженных эритроцитов. Остатки пораженных эритроцитов не сохраняются.

Развивающиеся шизонты





Развивающиеся шизонты. Занимают значительную часть эритроцита, округлой или овальной формы, без вакуоли и псевдоподий, относительно правильного очертания. В неразделившейся цитоплазме от 2 ядер, более крупных, чем у *P. vivax*, уменьшающихся в размере и увеличивающихся в количестве по мере их деления. Пигмент начинает концентрироваться в отдельные скопления.

Развивающиеся шизонты. Сжимаются, но сохраняют особенности морфологии тонкого мазка.

Зрелые шизонты





Зрелые шизонты. Занимают почти весь или весь эритроцит. 6—12 (в среднем 8) мерозоитов, расположенных симметрично по отношению к пигменту, собранному в одно плотное скопление, более крупное и имеющее более интенсивную окраску в сравнении с *P. vivax*, так называемая «розетка», или «маргаритка», или «морула». Мерозоиты крупнее, чем у *P. vivax*, с более крупным ядром и более выраженной цитоплазмой.

Зрелые шизонты. Сжимаются, но сохраняют особенности морфологии тонкого мазка.

Гаметоциты

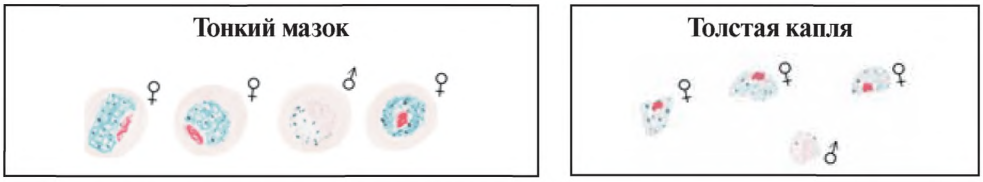

Женские гаметоциты. В сравнении с *P. vivax* и *P. ovale* меньшего размера, занимают весь неувеличенный пораженный эритроцит, цитоплазма и ядро окрашены более интенсивно, пигмент более обильный и грубее, чем у *P. vivax*.

Мужские гаметоциты. В сравнении с *P. vivax* меньшего размера, но такие же по форме, занимают весь неувеличенный пораженный эритроцит. Имеют диффузное ядро, сходное с *P. vivax* и *P. ovale*, однако меньшего размера.

Женские и мужские гаметоциты. Сжимаются, но сохраняют особенности морфологии тонкого мазка.

5.2. Алгоритм просмотра препаратов крови на малярию

Начинать просмотр всегда следует с толстой капли. Оцениваем качество приготовления и окраски препарата. Выбираем место для просмотра, отступив от края капли примерно на $^1/_3$ радиуса. Необходимо исследовать обе капли. Продольно-поперечными перемещениями исследуем до 100 полей зрения в каждой капле. Если результат отрицательный, то следует повторить взятие крови для приготовления толстой капли и тонкого мазка через 6—12—24 ч. Если толстые капли по качеству не пригодны для исследования, необходимо немедленно приготовить новые толстые капли и их микроскопировать.

При обнаружении объекта, похожего на паразита, имеющего сине-голубую цитоплазму и вишнево-красное ядро, соотнести его размеры с лейкоцитами (все стадии мельче, только размеры взрослых трофозоитов, шизонтов и гаметоцитов *P. vivax* приближаются к размерам ядра малого лимфоцита).

После обнаружения паразита просмотр препарата следует продолжить. Если найден единственный сомнительный объект, взятие крови следует повторить через 6—12—24 ч. Если найден единственный паразит на кольцевидной стадии, видовую принадлежность определить затруднительно. Просмотр тонкого мазка в этом случае вряд ли даст результат. В ответе можно написать: «Обнаружен *P. sp.* единичный в препарате на стадии кольца».

Если все найденные паразиты в толстой капле были на кольцевидной стадии, то это *P. falciparum*. С 12-го дня к кольцам присоединяются полулунные гаметоциты. При очень высокой паразитемии могут попадаться единичные развивающиеся трофозоиты и делящиеся формы, а также незрелые гаметоциты веретенообразной формы. Единичные развивающиеся трофозоиты могут иногда появляться и при небольшом количестве колец *P. falciparum* у лиц, обладающих существенным иммунитетом (жителей высокоэндемичных очагов).

Если при просмотре толстой капли паразиты попадаются на разных стадиях развития, причем многие паразиты с фрагментированной цитоплазмой, развивающиеся трофозоиты имеют неправильные контуры, у делящихся трудно различить внутреннее строение, иногда сохраняются остатки оболочки пораженного эритроцита с обильной азурофильной зернистостью, особенно по краю толстой капли, – то это *P. vivax*. Для уточнения видовой принадлежности паразита следует просмотреть тонкий мазок. В тонком мазке дифференциальный диагноз проводится с *P. ovale*, при этом следует учесть географический анамнез, памятуя, что

P. vivax исключительно редко встречается в тропической Африке (за исключением некоторых восточноафриканских стран: Эфиопии, Сомали, Судана и Мадагаскара). Наоборот, *P. ovale* не встречается за пределами тропической Африки, за исключением крайне редких находок в Юго-Восточной Азии и на острове Новая Гвинея.

Если численность паразитов невелика, часто преобладает одна ведущая стадия развития: либо крупные кольцевидные трофозоиты с относительно крупными ядрами, либо трофозоиты со слабо фрагментированной цитоплазмой, более взрослые паразиты имеют правильные очертания, обильный пигмент, зрелые шизонты содержат меньше мерозоитов, чем зрелые шизонты *P. vivax* и *P. falciparum*. В этом случае по толстой капле можно подозревать *P. ovale* либо *P. malariae*. При просмотре тонкого мазка в случае *P. ovale* можно увидеть увеличенные эритроциты с зернистостью Джеймса, некоторые пораженные эритроциты имеют овальную форму с зазубренностью на полюсах, в зрелом шизонте пигмент лежит эксцентрично. В случае *P. malariae* пораженный эритроцит не увеличен и даже может быть несколько сжат, пигмент в зрелом шизонте располагается в центре. Эти два вида встречаются реже, чем *P. vivax* и *P. falciparum*.

5.3. Изменения морфологии паразита и пораженных эритроцитов, возникающие в процессе приготовления и окраски препаратов крови

Неправильное приготовление и окраска препаратов крови могут дать отклонения от классической морфологии и затруднить диагностику.

При медленном высыхании препарата в условиях повышенной температуры и влажности гаметоциты *P. falciparum* могут принимать округлую форму – начинается половой процесс, который в естественных условиях происходит в желудке комара. Такие формы могут быть ошибочно идентифицированы как гаметоциты других видов плазмодиев, для которых характерна округлая форма. Однако в округлившихся гаметоцитах *P. falciparum* сохраняется типичное взаиморасположение ядра и пигмента, ядро находится в центре клетки и окружено пигментом, от которого свободна ее периферия. При приготовлении краски на воде кислой реакции в тонком мазке не выявляется зернистость Шюффнера, в толстой капле это препятствует полному гемолизу не только пораженных, но и непораженных эритроцитов.

5.4. Изменения морфологии паразита, связанные с воздействием химиотерапевтических препаратов

Нередко пациенты обращаются за медицинской помощью не при первых проявлениях малярии, а после приема химиотерапевтических препаратов, обладающих в разной степени противомалярийным действием. К их числу относятся препараты, обычно применяемые при малярийной инфекции и зачастую используемые больными для самолечения, а также сульфаниламидные препараты, антибиотики тетрациклинового ряда, которые применяют для самолечения, предполагая ОРЗ или тому подобные болезни, либо по назначению врачей в связи с неправильно поставленным диагнозом. Применение химиотерапевтических препаратов приводит к изменениям морфологии паразита. Эти изменения на начальных этапах воздействия лекарственного препарата могут затруднить идентификацию вида возбудителя, на более поздних этапах ввиду морфологической деградации паразита вовсе препятствовать установлению паразитологического диагноза малярии. Возникающие разнотипные повреждения ядра, цитоплазмы и их тинкториальных свойств, изменения состояния пигмента и т. д. при воздействии разных препаратов выявляются при окраске по Романовскому—Гимзе. Они хорошо различимы, в первую очередь, у *P. vivax*, *P. ovale* и *P. malariae*.

При воздействии делагила (хлорохин), действующего преимущественно на растущие стадии, у бесполых форм различимые изменения возникают спустя 1—2 ч после начала лечения, прогрессивно нарастая. В первую очередь меняется характер пигмента: зерна пигмента собираются в отдельные скопления – скучиваются и затем исчезают из цитоплазмы. Ядро на всех возрастных стадиях подвергается пикнозу (уплотнению), наиболее выраженному у кольцевидных (юных) трофозоитов. Цитоплазма кольцевидных трофозоитов уплотняется вокруг ядра и затем постепенно исчезает, начиная с периферии. После исчезновения цитоплазмы у юного трофозоита исчезает его ядро. Цитоплазма у развивающихся и зрелых трофозоитов вакуолизируется, истончается, в ней появляются множественные просветления; так же, как у кольцевидных трофозоитов, цитоплазма постепенно исчезает с периферии паразита. Половые формы, в отношении которых делагил неэффективен, подвергаются естественной деградации и сохраняются после его применения еще 24—72 ч. В процессе деградации гаметоцитов *P. vivax*, *P. ovale* и *P. malariae* клетка подвергается деформации. Пигмент собирается в крупные гранулы, ядро становится более диффузным и приобретает более светлую окраску. Первоначально из цитоплазмы гаметоцита исчезает пигмент, затем ядро; сохраняется лишь истонченная цитоплазма с множественными просветлениями; затем исчезает и цитоплазма. Обнаружение половых форм, подвергшихся еще неполной морфологической деградации, может привести к неправильному суждению о продолжающемся развитии бесполых стадий паразита.

При воздействии сульфаниламидов, тиндурина (пириметамин) и их комбинаций (фансидар, метакельфин), а также тетрациклинов, действующих на процесс деления ядра, наблюдается противоположный тип изменений морфологии паразита. Возрастает количество видимых зерен пигмента. Ядро становится диффузным, приобретает более светлую окраску, распадается на отдельные массы хроматина и в последующие сроки исчезает из клетки паразита. Затем исчезает цитоплазма. Пигмент, лежащий на бесцветном фоне, исчезает последним. После воздействия этих препаратов из-за первоначальных изменений состояния ядра, цитоплазмы, характера и интенсивности пигмента *P. vivax* или *P. ovale* могут быть ошибочно диагностированы как *P. malariae* (естественно, если не будет принят во внимание характер пораженного эритроцита и возможность изменения морфологии паразитов в результате предшествовавшего воздействия указанных препаратов).

5.5. Источники диагностических ошибок

Иногда за малярийных паразитов ошибочно могут быть приняты нормальные и патологические элементы крови, а также различные контаминанты.

Наиболее часто симулирует паразита тромбоцит, лежащий на эритроците в тонком мазке, либо в толстой капле на остатке ретикулоцита. Скопления тромбоцитов могут быть приняты за шизонт. Эритробласты или эритроциты с остатками ядра – тельцами Жолли или кольцами Кэбота также могут быть приняты за пораженные эритроциты.

Бактерии с плохо обработанного пальца пациента могут некоторое время размножаться в высыхающем препарате и образовывать колонии. Они, а также пыльца растений, частицы краски, выпавшие в осадок и лежащие на эритроците, могут приводить неопытного исследователя к ложной диагностике малярии.

Иногда за гаметоциты *P. falciparum* принимают царапины на стекле – так называемый «хребет селедки». За паразитов могут быть приняты клетки жгутиковых простейших, бластоспоры и псевдомицелий грибов, которые могут размножиться в старом буферном растворе и краске, особенно в жаркое время года.

5.6. Оценка интенсивности паразитемии

Без количественной оценки диагноз неполон. Указание на численность паразитов требуется для оценки клинического прогноза, мониторинга хода лечения и для выяснения причин возможных ошибок в диагностике в первичной лаборатории (которые различны при высокой и низкой паразитемии). При оценке ин-

тенсивности паразитемии численность гаметоцитов и бесполых форм учитывают раздельно только для *P. falciparum*, а для остальных видов суммарно. Интенсивность паразитемии оценивают одним из следующих методов.

5.6.1. Оценка интенсивности паразитемии по толстой капле

Определение числа паразитов в 1 мкл крови

В толстой капле подсчитывается количество паразитов по отношению к определенному количеству лейкоцитов. При обнаружении 10 и более паразитов на 200 лейкоцитов подсчет заканчивается. При обнаружении 9 и менее паразитов на 200 лейкоцитов подсчет продолжают для определения количества паразитов на 500 лейкоцитов. При обнаружении единичных паразитов в толстой капле крови подсчитывают их количество на 1 000 лейкоцитов.

Определение количества паразитов в 1 мкл крови проводится по следующей формуле:

$$X = A \times \frac{B}{C} \quad , \quad \text{где}$$

X – количество паразитов в 1 мкл крови,
A – подсчитанное количество паразитов,
B – количество лейкоцитов в 1 мкл крови данного больного,
C – подсчитанное количество лейкоцитов.

В тех случаях, когда нет возможности определить количество лейкоцитов у данного больного, их число условно принимают равным 8 000 в 1 мкл.

Ориентировочная оценка паразитемии по логарифмической шкале («по крестам»)

Этот метод применим в основном при массовых обследованиях. Он дает достаточное представление относительно интенсивности паразитемии, но не подходит для изучения её динамики из-за меньшей точности. Его преимущество в том, что он не требует дополнительного времени. Вместе с тем у госпитализированных пациентов должны использоваться точные количественные методы. По нескольким полям зрения толстой капли оценивается среднее число паразитов в одном поле по следующей шкале:

+	1—10 паразитов на 100 полей зрения
++	11—100 паразитов на 100 полей зрения
+++	1—10 паразитов на 1 поле зрения
++++	более 10 паразитов на 1 поле зрения
+++++	более 100 паразитов на 1 поле зрения

Таким образом, имеется логарифмическая шкала, в которой каждый шаг соответствует изменению паразитемии в 10 раз. Выделение 5-го класса важно, так как переход от 4-го к 5-му классу сопровождается резким ростом летальности. Хотя наступление смерти возможно и при менее высокой паразитемии, следует отметить, что при паразитемии 5+ (при отсутствии немедленного лечения) летальный исход неизбежен.

Оценка числа паразитов: (1+) – паразитов очень мало; (2+) – паразитов мало, но их не приходится слишком долго искать; (3+) – паразиты есть почти в каждом поле зрения; (4+) – паразитов много, но их можно пересчитать; (5+) – паразитов так много, что они сплошь покрывают все поле зрения и их невозможно пересчитать.

5.6.2. Оценка интенсивности паразитемии по тонкому мазку в процентах пораженных эритроцитов или в 1 мкл крови

В током мазке подсчитывается количество пораженных эритроцитов, приходящееся на 1 000 эритроцитов. Этот метод позволяет получить представление

об интенсивности паразитемии при ее относительно высоком уровне, например, при тропической малярии, и на протяжении последующего периода после начала лечения, когда еще имеется возможность обнаружения паразитов по отношению к 1 000 эритроцитов.

Определение процента пораженных эритроцитов проводится по следующей формуле:

$$X = N \times \frac{1100}{1000}, \quad \text{где}$$

X – процент пораженных эритроцитов,

N – число пораженных эритроцитов на 1 000 подсчитанных эритроцитов. Эритроцит, содержащий более одного паразита, считается как один.

Определение количества паразитов в 1 мкл крови производится так же, как в толстой капле (см. выше), по формуле:

$$X = A \times \frac{B}{C}, \quad \text{где}$$

X – количество паразитов в 1 мкл крови;

A – количество подсчитанных особей паразитов в пораженных эритроцитах (если в эритроците имеется более одного паразита, каждый подсчитывается отдельно);

B – количество эритроцитов в мкл крови у данного пациента;

C – подсчитанное количество эритроцитов.

5.7. Учет результатов исследования и оформление ответа

Результаты исследований на малярию регистрируются в отдельном журнале, где обязательно должны быть предусмотрены графы:

1) дата;
2) №;
3) учреждение, направившее материал;
4) дата, время:
   - взятия материала,
   - поступления в лабораторию;
5) Ф., И., О., медицинская карта;
6) возраст;
7) домашний адрес;
8) место работы, должность (для детей наименование детского учреждения, школы);
9) отделение, участок;
10) диагноз, дата заболевания;
11) показания к обследованию;
12) обследование: первичное, контрольное;
13) исследуемый материал;
14) цель исследования;
15) результат исследования;
16) подпись лица, проводившего исследование;
17) дата выдачи ответа;
18) фамилия лица, получившего ответ.

Если паразиты не найдены, следует указать: «Малярийные паразиты не обнаружены». При положительном ответе – указать родовое латинское название *Plasmodium* (допускается сокращение до буквы «*P.*»), видовое пишется полностью: «*vivax*», «*falciparum*», «*ovale*», «*malariae*». Необходимо указывать также интенсивность паразитемии, наличие или отсутствие половых форм в случае *P. falciparum*.

Образец
оформления ответа результатов исследования

Клинико-диагностической лаборатории

_____

_____

(наименование лечебно-профилактического учреждения, направляющего препараты крови)

При паразитологическом исследовании препаратов крови:

(в том числе тонких мазков _____, толстых капель _____)

_____

_____

Ф., И., О. больного

Возраст_____ Адрес места жительства_____

_____

Возбудители малярии _____

_____

_____

(указать сокращенное родовое и полное видовое название паразита, например: P. vivax; все возрастные стадии и гаметоциты)

Интенсивность паразитемии _____

_____

Зав. клинико-диагностической лабораторией
(врач-лаборант) _____

подпись *Ф., И., О.*

Дата выдачи результата: «____»_____, 20 г.

Примечание. Если малярийные паразиты не обнаружены, то целесообразно указать некоторые особенности периферической крови больного, обнаруживаемые в толстой капле (например: лейкоцитоз, эозинофилия, повышенное число ретикулоцитов), которые могут служить ориентирами при установлении диагноза, не связанного с малярией.

5.8. Порядок исследования препаратов крови, контроля и направления результатов на подтверждение

Препараты крови исследуются в лабораториях лечебно-профилактических организаций в день забора крови и их приготовления; ответ дается не позднее, чем через 1—2 ч после поступления крови. При сомнительном результате, особенно при подозрении на тропическую малярию (при подозрительном анамнезе), исследование повторяют спустя несколько часов. Все положительные, сомнительные и 10 % от числа отрицательных препаратов направляют с оформленным ответом (направлением) по результатам исследования для контрольного исследования и подтверждения в ФБУЗ «Центр гигиены и эпидемиологии» в субъектах Российской Федерации. Отрицательные препараты хранят в лаборатории в течение 3 месяцев, положительные – бессрочно и используют для пополнения лабораторного музея.

Направление № _____

на паразитологическое исследование крови на малярию

«_____» _____200__г. _____час_____мин

дата *время взятия материала*

Наименование лечебно-профилактического учреждения _____

_____

Округ_____Отделение_____Участок _____

Фамилия, имя, отчество пациента _____

_____

Возраст_____

Адрес постоянного места жительства (временного) _____

_____

Место работы, учебы (наименование детского учреждения, школы) _____

_____

Контактный телефон больного _____

Диагноз_____

_____

Дата заболевания _____

Показания к обследованию на малярию: температурная реакция, откуда прибыл, дата прибытия, профилактическое обследование _____

_____

Материал: кровь, секционный материал, количество препаратов _____

Дата и результат исследования _____

_____

Должность, фамилия, имя, отчество, подпись лица,
проводившего исследование_____

Контактный телефон
клинико-диагностической лаборатории _____

Примечание

1. При назначении исследования крови на малярию необходимо взять не менее 3 комплектов препаратов (1 комплект: толстая капля и тонкий мазок).

2. На контроль доставить 2 комплекта от каждого больного (1 окрашенный и 1 неокрашенный).

3. Для контрольного исследования направлять в ФБУЗ «Центр гигиены и эпидемиологии» все положительные, сомнительные и 10 % от общего числа отрицательных препаратов.

В эпидсезон сроки доставки сокращаются до недели.

4. В случаях, когда количество просмотренных препаратов за месяц не превышает 10, на контроль направляются препараты крови от 1-го пациента.

5. При положительном результате исследования указывается количество лейкоцитов, интенсивность паразитемии оценивать по числу паразитов в 1 мкл крови.

6. Препараты крови с отрицательным результатом исследования хранить не менее 3 месяцев.

5.9. Паразитологический контроль за эффективностью лечения

В связи с возможной лекарственной устойчивостью малярийных паразитов необходимо динамическое наблюдение за изменениями интенсивности паразитемии в процессе лечения и контрольное исследование после исчезновения паразитов. В связи с тем, что вид паразита установлен, исследование крови проводят методом толстой капли с подсчетом паразитемии в 1 мкл крови. В случае тропической малярии исследование проводится ежедневно с 1-го дня специфического лечения, на протяжении всего периода лечения и в последующие несколько дней после его окончания до получения трех отрицательных результатов. При неэффективности специфического лечения после смены противомалярийного препарата исследование крови вновь повторяется в сроки, указанные выше. Контрольное исследование крови при инфекции, вызванной другими видами паразита, проводят также методом толстой капли: первое – через день от начала лечения, второе – на следующий день после окончания лечения и далее после отрицательного результата дважды с интервалом 7 дней. В связи с существованием лекарственной устойчивости паразита ВОЗ предложена схема оценки чувствительности/лекарственной устойчивости паразита к тому или иному препарату

Как следует из схемы ВОЗ, устойчивость степени R2 и R3 выявляется уже в процессе лечения. При устойчивости степени R1 численность паразитов постепенно снижается до субмикроскопического уровня и к моменту окончания лечения в периферической крови уже не обнаруживается. Однако в последующие сроки не исключена возможность нарастания интенсивности паразитемии и может наступить клинически выраженный рецидив или только паразитарный. В связи с этим в рамках диспансерного наблюдения рекомендовано проводить контрольные исследования крови на протяжении одного месяца с интервалом 7—10 дней методом толстой капли, поскольку вид паразита известен.

Снижение паразитемии менее чем в 4 раза за сутки свидетельствует о наличии резистентности. С другой стороны, само по себе продолжающееся выявление бесполых форм в течение нескольких суток лечения отнюдь не свидетельствует о наличии устойчивости, если паразитемия снижается быстрее, чем в 4 раза за сутки.

Классификация резистентности P. falciparum по ВОЗ

1. Штамм P. falciparum чувствителен к применяемым препаратам.

Численность паразитов постепенно снижается, они даже могут исчезать уже на фоне продолжающегося лечения или к моменту его окончания, рецидивы не возникают в пределах контрольного срока диспансерного наблюдения (28 дней) – радикальное излечение.

2. Штамм P. falciparum устойчив к применяемым препаратам – резистентность степени R1.

Численность паразитов постепенно снижается до субмикроскопического уровня уже в процессе лечения и к моменту окончания лечения в периферической крови паразиты не обнаруживаются. В пределах контрольного срока диспансерного наблюдения (28 дней) наступает рецидив, клинически выраженный или только паразитарный.

3. Штамм P. falciparum устойчив к применяемым препаратам – резистентность степени R2.

Численность паразитов снижается в процессе лечения, но к моменту окончания лечения паразиты еще сохраняются – устойчивость степени R2, что требует срочной замены специфического лечения.

4. Штамм P. falciparum устойчив к применяемым препаратам – резистентность степени R3.

Несмотря на проводимое специфическое лечение, в пределах первых 48 часов паразитемия не снижается, а в последующие сроки может даже повышаться, что требует срочной замены специфического лечения.

5.10. Морфологические признаки возбудителей бабезиозов

Бабезиозы – группа инфекций млекопитающих, передающихся клещами, крайне редко поражающие человека. Как и плазмодии, бабезии относятся к типу *Apicomplexa*.

После укуса человека заражённым клещом спорозоиты внедряются в эритроциты, в большей степени циркулирующие в мелких глубоких сосудах внутренних органов в сравнении с периферическими сосудами. Начинается развитие в эритроцитах бабезий разных возрастных стадий и последующих стадий бинарного деления. Паразитемия характеризуется морфологическим полиморфизмом, наиболее чётко выявляемым в тонком мазке крови, чем в толстой капле крови, окрашенных по Романовскому–Гимзе. Наряду с мелкими кольцевидными стадиями, напоминающими кольца *P. falciparum*, и мерозоитами, имеющими некоторое сходство с мерозоитами малярийных паразитов, появляются грушевидные (булавовидные) формы, нехарактерные для каких-либо других видов кровепаразитов. Грушевидные формы составляют преобладающую часть паразитов.

Термин «грушевидность» связан с характером ядра бабезий, особенности которого – не резко выраженный переход от округлой формы к вытянутой – начинает проявляться уже на стадии мерозоита. На последующих стадиях развития бабезий ядро постепенно приобретает овальную форму. На стадии бинарного деления ядро имеет характерную грушевидную (булавовидную) форму за счёт появляющихся двусторонних вдавлений.

На основании особенностей морфологии бабезии могут быть разделены на две основные группы.

Развивающиеся формы. *Мерозоиты* – ядро иногда несколько вытянутое, прилегающее одним из полюсов к небольшому участку цитоплазмы. *Кольцевидные формы* с одинарным или двойным ядром и окружающим вакуоль нежным, иногда двойным ободком цитоплазмы. *Ланцетовидные формы* – переходные к делящимся грушевидным: округлые или овальные, с вакуолью и более выраженным оваловидным ядром в сравнении с мерозоитом.

Формы бинарного деления. В зависимости от характера сочетаний ядра и цитоплазмы появляются разные конфигурации грушевидных форм, включая перпендикулярное объединение двух парных грушевидных форм – тетрада, так называемый «мальтийский крест»; разделившаяся грушевидная форма – два ядра, лежащие по отдельности, без признаков цитоплазмы – предшественники мерозоитов.

Поражённые эритроциты не изменены ни по форме, ни по окраске. Паразиты расположены в эритроците как по краю, так и в разных его участках. Нередки заражения одного эритроцита несколькими особями бабезий. Какие-либо включения, напоминающие пигмент малярийных паразитов, не выявляются независимо от стадии развития бабезий в эритроците.

Бабезии более мелкие, чем другие виды кровепаразитов. У *B. divergens*, в среднем, округлые формы (мерозоиты и ланцетовидные) – 1,5 мкм, грушевидные – 1,5—2,0 мкм × 0,75 мкм.

У *B. microti* – при остром течении празитемия нарастает значительно медленнее и не достигает уровня, характерного для *B. divergens* и *B. bovis*. Характер паразитемии практически не отличается от *B. divergens*.

У бабезий, как и у других кровепаразитов, при окраске по Романовскому–Гимзе ядро окрашено в красный цвет, иногда с фиолетовым оттенком, цитоплазма – в голубой цвет, иногда с синеватым оттенком, однако окраска более нежная.

Наиболее полное представление о характере паразитемии может быть получено при заражении *B. divergens*. Злокачественное развитие инфекции, обусловливающее быстрое нарастание численности паразитов с первых дней клинических проявлений, позволяет выявить разные морфологические формы бабезий и другие особенности паразитемии.

Развивающиеся и грушевидные формы, пораженные эритроциты

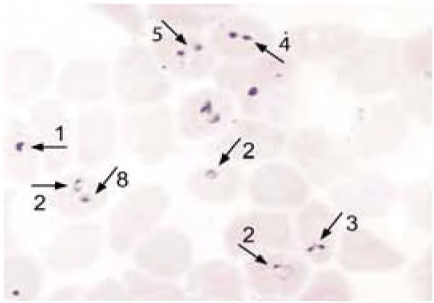

Мерозоит – ядро, иногда несколько вытянутое, прилегающее одним из полюсов к небольшому участку цитоплазмы (1). Кольцевидная форма с одинарным или двойным ядром, с вакуолью разного размера, окруженной нежным ободком цитоплазмы, иногда – двойным (2). Грушевидная форма – два ядра на концах двух тонких нитей цитоплазмы, объединенных между собой под углами разного наклона; при остром угле наклона напоминает «раздвинутые пальцы» (3). Грушевидная форма – два ядра, лежащие на расстоянии поодиночке, объединенные между собой тонкой нитью цитоплазмы (4). Грушевидная форма разделившаяся – два ядра с отходящими от них нитевидными остатками цитоплазмы (5). Пораженный эритроцит, двойное заражение – кольцевидная форма (2), ланцетовидная форма (8).

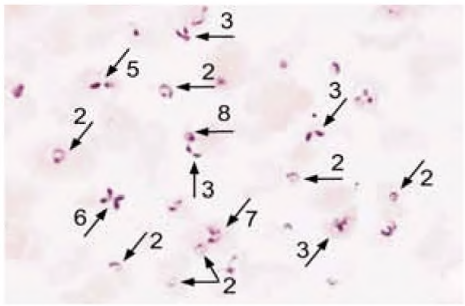

Кольцевидная форма с одинарным или двойным ядром, с вакуолью разного размера, окруженной нежным ободком цитоплазмы, иногда – двойным (2). Грушевидная форма – два ядра на концах двух тонких нитей цитоплазмы, объединенных между собой под углами разного наклона; при остром угле наклона напоминает «раздвинутые пальцы» (3). Двойное заражение эритроцита – кольцевидная форма и остаток грушевидной формы (7). Грушевидная форма разделившаяся – два ядра с исчезнувшей цитоплазмой – предшественники мерозоитов (5). Грушевидная форма «мальтийский крест» – перпендикулярно объединенные двухпарные грушевидные формы, тетрада (6). Пораженный эритроцит, краевое расположение бабезий в эритроците – грушевидная форма (3) и ланцетовидная форма (8). Пораженный эритроцит, тройное заражение – кольцевидная форма (2), остатки грушевидных форм (7).

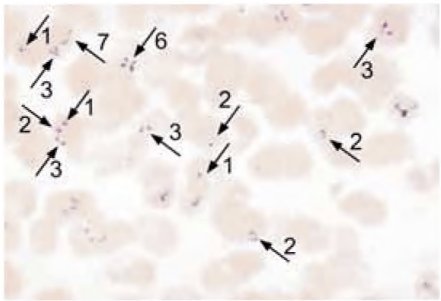

Мерозоит – ядро, иногда несколько вытянутое, прилегающее одним из полюсов к небольшому участку цитоплазмы (1). Кольцевидная форма с одинарным или двойным ядром, с вакуолью разного размера, окруженной нежным ободком цитоплазмы, иногда – двойным (2). Грушевидная форма – два ядра на концах двух тонких нитей цитоплазмы, объединенных между собой под углами разного наклона; при остром угле наклона напоминает «раздвинутые пальцы» (3). Грушевидная форма «мальтийский крест» – перпендикулярно объединенные двухпарные грушевидные формы, тетрада (6). Двойное заражение эритроцита – кольцевидная форма и остаток грушевидной формы (7). Пораженный эритроцит, тройное заражение – мерозоит (1), кольцевидная форма (2), грушевидная форма делящаяся (3).

Дифференциальный диагноз между возбудителями бабезиозов с возбудителем тропической малярии

Необходимо обратить внимание на следующие особенности:

– наличие в препаратах крови толстая капля и тонкий мазок грушевидных форм паразита, не характерных для *P. falciparum*;

– отсутствие у бабезий пигмента, характерного для малярийных паразитов;

– отсутствие лейкоцитов-пигментофагов, которые в случае заражения *P. falciparum* при интенсивной паразитемии появлялись бы в периферической крови;

– отсутствие стадий паразита, размножающихся шизогонией.

Необходимо также учитывать эпизоотологическую ситуацию – распространенность бабезиоза среди крупного рогатого скота и высокую численность клещей-переносчиков рода *Ixodes* на территории, где был зарегистрирован бабезиоз человека.

6. Иммунохроматография в лабораторной диагностике (экспресс-тесты)

Микроскопические методы в их классическом варианте остаются основными в диагностике малярии, «золотым стандартом». Однако микроскопия – сравнительно трудоемкий метод, который требует квалифицированного персонала, специального оборудования и реактивов.

Недостатки обычной микроскопии: большое время обучения; не все обнаруживают способности к занятию микроскопией; требуется лаборатория; необходим тщательный контроль за работниками.

В связи с этим появилась необходимость разработки экспресс-тестов, которые не требовали бы высокого профессионализма и лабораторного оборудования. Они известны под аббревиатурой RDT = Rapid Diagnostic Tests. Эти тесты простые; не требуют специального оборудования и долгого обучения.

Экспресс-тесты основаны на методе тонкослойной иммунохроматографии. Имеющиеся в продаже тесты можно разделить на три группы:

1. Тесты, дающие ответ в отношении *P. falciparum*: есть/нет. Эти тесты не реагируют на присутствие гаметоцитов и дадут отрицательный результат, если бесполых форм не имеется.

2. Тесты, дающие ответ в отношении *P. falciparum*: есть/нет, а также указывающие, есть ли какой-то другой вид, без видовой расшифровки.

3. Тесты, дающие диагноз до вида.

Недостатки экспресс-тестов заключаются в том, что они менее чувствительны, чем микроскопия: для положительной реакции требуется не менее 200 паразитов/мкл, а вполне надёжны эти тесты бывают лишь при паразитемии примерно от 2 000 паразитов/мкл; быстро теряют свойства при хранении при температуре выше 30 °С; менее информативны: не выявляют гаметоцитов *P. falciparum* и не определяют уровень паразитемии; тесты продолжают давать положительный результат и после исчезновения паразитов (до двух недель). Иными словами, тест реагирует не только на живых паразитов, но и на их останки. Поэтому экспресс-тесты нельзя использовать для мониторинга хода лечения.

Экспресс-тесты разрабатывались прежде всего для удовлетворения нужд населения, живущего в эндемичных районах, вдали от лабораторий. Для российских контингентов потребность в экспресс-тестах возникает в следующих условиях: группы соотечественников и отдельные лица, находящиеся в отдалённых районах тропиков по служебным надобностям или в туристических целях; авиапассажиры и персонал авиалиний на рейсах из эндемичных стран, у которых малярия может начаться в ходе полёта; команды и пассажиры судов, посещающих тропические порты.

В условиях отечественного здравоохранения экспресс-тесты следует иметь в инфекционных больницах на случай необходимости срочной диагностики, если лаборатория в данный момент не функционирует.

Общим принципом является необходимость подтверждения положительного теста методом микроскопии. Поэтому при проведении теста всегда следует сделать несколько толстых капель и тонких мазков для последующей окраски и исследования (спустя несколько часов или на следующий день).

В настоящее время на мировом рынке присутствует большое количество фирм, производивших RDT и выпускавших около 200 коммерческих продуктов. Объём производства тестов и количество брэндов непрерывно растут, а сами тесты усовершенствуются, например, появляется возможность количественной оценки уровня паразитемии.

В настоящее время выпускаются в основном так называемые кассетные тесты. Индивидуальный тест представляет собой пластмассовую кассету размерами чуть больше стандартного предметного стекла. В кассете имеется три выреза: для помещения капельки крови, заливки реагента и считывания результата. Кассета запечатана в индивидуальный пакетик вместе с другими материалами, необходимыми для одного исследования, включающими скарификатор, пластиковый капилляр, флакончик с реагентом.

Определённое количество капиллярной крови испытуемого вносится в соответствующее отверстие, а в другое (большее) выливается содержимое флакончика. Смесь растекается по нитроцеллюлозной полоске, которая видна в отверстии для считывания результата. В зависимости от типа теста и результата проявляются от одной до нескольких полосок. Обязательным условием успешного теста является проявление контрольной полоски. Если таковая не проявилась, тест считается неудавшимся и исследование повторяют. Интерпретация факта проявления других полосок зависит от конкретного брэнда.

Детальные правила проведения каждого теста: схема постановки теста, хранение и стабильность набора, сбор и хранение исследуемых образцов, процедура анализа, соблюдение правил постановки тестов, ограничения теста, внутренний контроль качества, аналитические характеристики указаны в инструкциях по выполнению, особой для каждого конкретного брэнда.

7. Полимеразная цепная реакция (ПЦР)

В настоящее время для диагностики малярии используется метод полимеразной цепной реакции (ПЦР), суть которой заключается в идентификации минимальных количеств специфических белков возбудителей.

Ценность ПЦР заключается в том, что её чувствительность значительно выше, чем у микроскопии.

Высокая чувствительность даёт большие преимущества для выявления скрытых источников инфекции с субклинической паразитемией, например, при расследовании случаев прививной малярии у реципиентов крови или среди наркоманов, а также для поиска источников в очагах с остаточной передачей при элиминации малярии.

Кроме того, ПЦР позволяет легко выявлять смешанную инфекцию. В этом случае, как правило, один вид резко доминирует (обычно *P. falciparum*) и маскирует таким образом единичных паразитов второго вида при микроскопии крови.

Может использоваться ПЦР для контроля качества работы лабораторий, для вторичного исследования отрицательных препаратов.

Вместе с тем высокая чувствительность метода не играет большой роли в индивидуальной диагностике малярии у лихорадящих субъектов, так как количества паразитов, не выявляемые микроскопией, но выявляемые ПЦР, обычно недостаточны, чтобы вызвать температурную реакцию.

В настоящее время существует ряд модификаций классической ПЦР, но любая модификация включает три основных этапа:

1. Выделение ДНК.

2. Собственно ПЦР (амплификация), которая представляет собой циклический процесс в специальном программируемом термостате, называемом амплификатор, или термоциклер. На этом этапе с помощью праймеров, которые ограничивают фрагмент ДНК, подлежащий копированию, выделяются и достраиваются нити ДНК. В результате многократных повторений этого процесса концентрация искомой ДНК в пробе нарастает в миллионы раз.

3. Детекция продукта ПЦР (амплифицированной ДНК). В случае положительной реакции концентрация искомой ДНК возрастает настолько, что её становится легко выявить с помощью электрофореза.

Одной из наиболее эффективных модификаций классической ПЦР является «вложенная» ПЦР (nested PCR), при которой применяются две пары праймеров, и, соответственно, амплификация идёт в два этапа. Такой приём значительно повышает чувствительность и специфичность амплификации.

В случае диагностики малярии на первом этапе происходит амплификация ДНК с использованием праймеров только по отношению к роду *Plasmodium*, на втором этапе выделяется видоспецифичный материал, что определяется подбором соответствующих специфичных праймеров.

В качестве источника ДНК можно использовать толстую каплю крови, нативную или окрашенную. Собранные пробы крови направляют в лабораторию, где имеется оборудование для проведения ПЦР. Каждую пробу крови упаковывают отдельно, чтобы избежать контаминации.

Следует иметь в виду, что в ходе подготовки материала толстые капли разрушаются, т. е. не могут быть использованы для повторной микроскопии.

Для постановки ПЦР выпускаются готовые стандартные наборы.

Приложение 1

Необходимые реактивы и оборудование

1. Этиловый спирт 96 °.
2. Азур-эозин по Романовскому–Гимзе (промышленный маточный раствор).
3. Эозин метиленовый синий по Май–Грюнвальду для фиксации тонких мазков крови.
4. Этиловый эфир.
5. Этиловый спирт 70 и 95°.
6. Дезинфицирующее средство.
7. Тетраборат натрия (бура).
8. Калий фосфат однозамещенный безводный – KH_2PO_4.
9. Натрий фосфат двузамещенный безводный – Na_2HPO_4.
10. Готовые таблетки или навески фосфатного буфера, диапазон pH 6,0—8,0 (вместо солей калия и натрия).
11. Дистиллированная вода.
12. Индикаторная бумага (диапазон pH 5,0—8,0 с шагом 0,2—0,3).
13. Фильтровальная бумага.
14. Химическая посуда: мерные цилиндры или стаканы на 10, 50 и 100 мл; градуированные центрифужные пробирки; колбы и стаканы; стеклянные палочки.
15. Предметные стекла.
16. Шлифованные стекла.
17. Аптечные равноплечие или электронные весы.
18. Эмалированные кюветы.
19. Пинцеты.
20. Часы песочные или сигнальные.
21. Стеклянные мостики и специальные контейнеры для окрашивания препаратов крови.
22. Скарификаторы стерильные одноразовые.
23. Бинты стерильные, вата, дезинфицирующие салфетки.
24. Перчатки резиновые.
25. Микроскоп с осветителем (объективом ×90 или ×100, окуляром ×7, ×10).
26. Холодильник.
27. Вытяжной шкаф.

Приложение 2

Возбудители паразитозов
под воздействием противомалярийных препаратов в тонких мазках
и толстых каплях
(микрофотографии С. А. Рабинович, И. В. Кукиной)

1. *P. vivax*, изменения под воздействием делагила (хлорохина)

Тонкий мазок

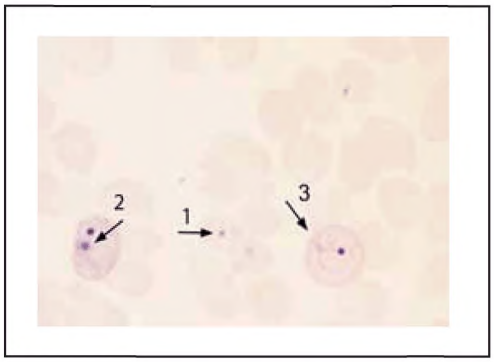

Начальные различимые изменения паразитов через 1 ч. У кольцевидных стадий ядро становится пикнотическим (1), цитоплазма уплотняется вокруг ядра (2), у амебовидных – истончается.

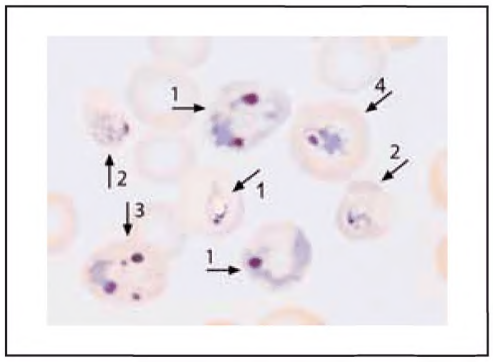

Развивающиеся трофозоиты через 1 ч.
Пикнотическое ядро (1), истонченная цитоплазма (2), зерна пигмента собираются в крупные гранулы и выталкиваются из цитоплазмы паразита (3), вакуолизация цитоплазмы, «рваный» край (4).

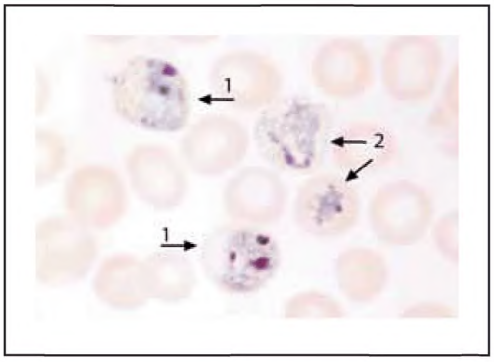

Зрелые трофозоиты через 1 ч.
Скученный пигмент (1), пикноз ядра и исчезновение пигмента из цитоплазмы паразита (2).

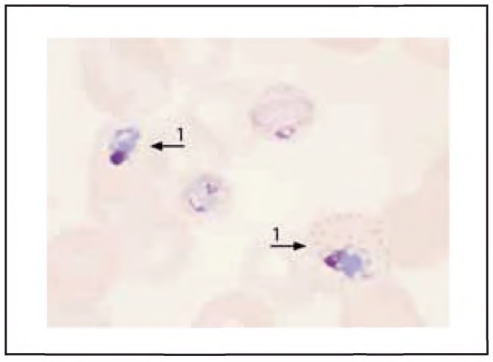

Разные стадии развития паразитов через 12 ч. Цитоплазма вакуолизирована (1), пигмент исчез.

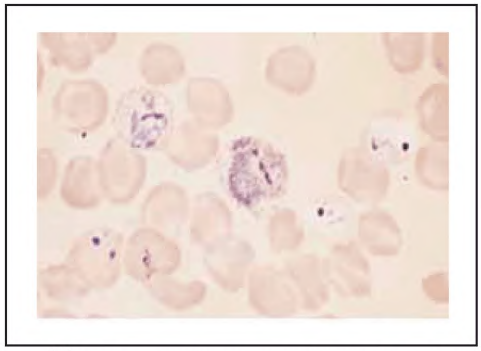

Пикноз ядер и истончение цитоплазмы разных стадий паразитов через 12 ч после приема препарата.

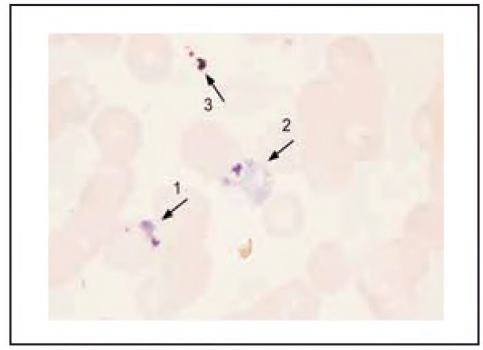

Через 22 ч. У более юных паразитов ядро резко пикнотизировано, цитоплазма уменьшена до «клочков» (1). Более взрослая стадия – интенсивно вакуолизирована, интенсивно просветлена, выраженный резкий пикноз ядра.

2. *P. vivax*, изменения под действием фансидара

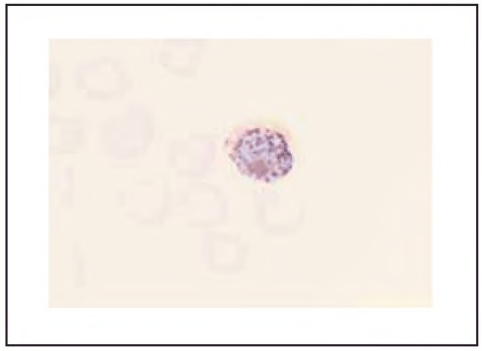

Взрослый трофозоит через 20 ч. Увеличение количества видимых грубых зерен пигмента, начальные стадии диффузии ядра и вакуолизации цитоплазмы.

Толстая капля

***P. vivax*, изменения под воздействием хлорохина (делагила)**

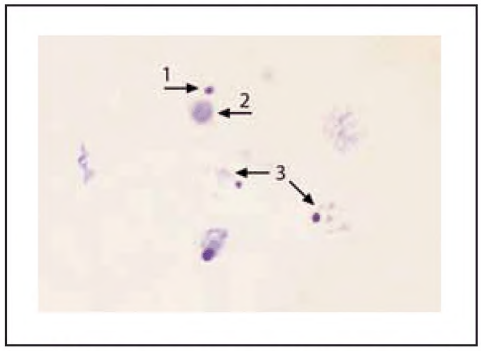

Разные стадии паразитов через 1 ч после приема препарата. Пикнотическое ядро (1), ретракция цитоплазмы (2), фрагментированность цитоплазмы (3).

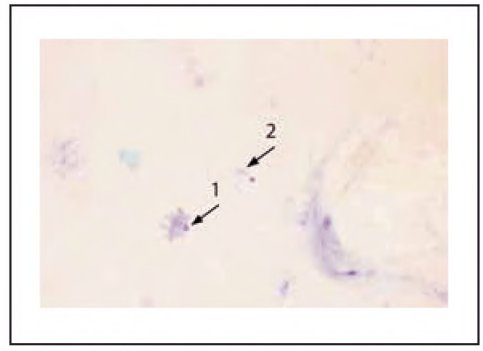

Через 24 ч паразиты имеют пикнотическое ядро (1) и едва различимую цитоплазму (2).

3. *P. malariae*, изменения под воздействием хлорохина через 3 ч после приема препарата

Тонкий мазок

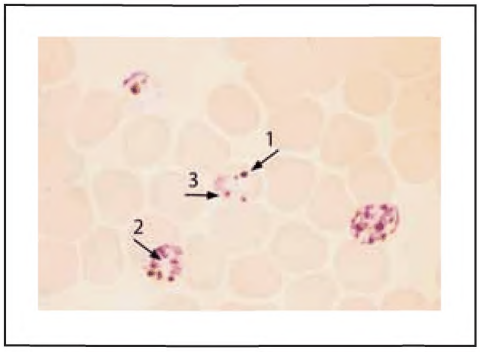

Разные стадии. Пигмент скучен в крупные гранулы (1), цитоплазма вакуолизирована (2), ядра пикнотизированы (3).

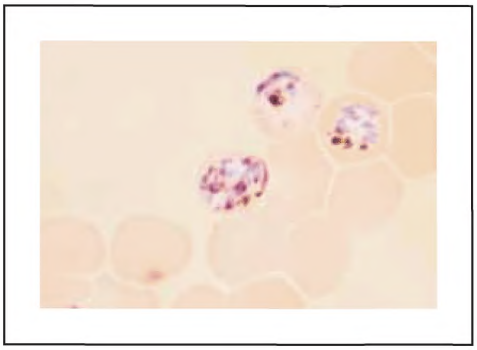

Развивающиеся шизонты.

4. *P. falciparum*, гаметоциты под действием примахина

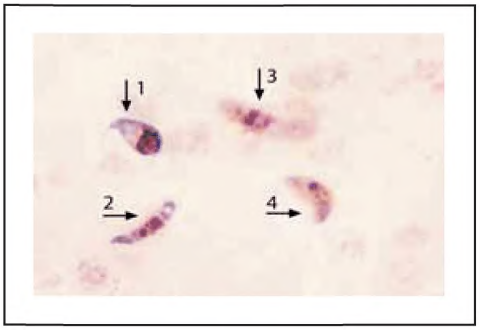

Последовательная деградация: уплотнение ядра (1), разная степень исчезновения ядра (2, 3, 4).

5. Гаметоциты *P. vivax* в разных стадиях естественной деградации

Тонкий мазок

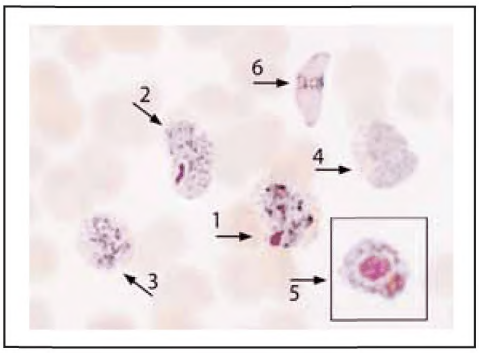

P. vivax – хлорохин, применяемый для лечения инфекции, не эффективен в отношении гаметоцитов, однако шизогония прекратилась, начинается естественная деградация сохранившихся гаметоцитов. Женские гаметоциты – просветление цитоплазмы, пикноз ядра, скучивание пигмента (1), последующие стадии деградации (2, 3), остаток цитоплазмы (4). Мужской гаметоцит *P. vivax* в толстой капле, начальная деградация (5). Гаметоцит *P. falciparum*. Начальная стадия деградации у паразитоносителя при отсутствии специфического лечения (6).

Приложение 3

Элементы крови,
контаминанты и образования, симулирующие малярийных паразитов
(микрофотографии И. В. Кукиной)

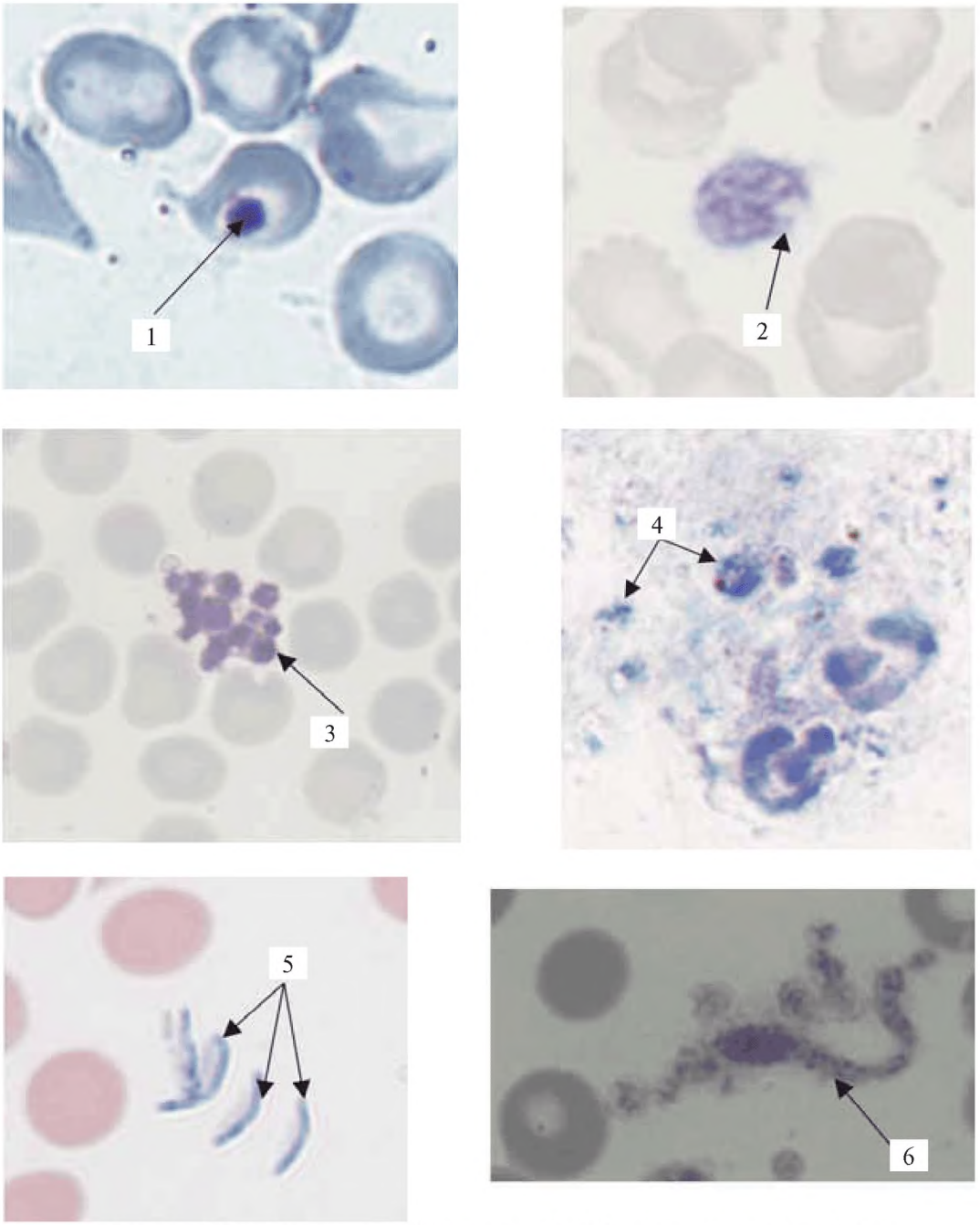

1 – тромбоцит, расположенный на эритроците; 2 – гигантский тромбоцит; 3 – скопления тромбоцитов; 4 – жгутиковые, развившиеся в старом буферном растворе; толстая капля; 5 – царапины на стекле, имитирующие гаметоциты *P. falciparum*; 6 – гигантский тромбоцит

Приложение 4

Приготовление толстой капли на плёнке для создания учебных коллекций по А. Е. Беляеву (1981)

Толстые капли для исследования крови на малярию не обязательно готовить на предметном стекле, возможно для учебных целей приготовление препарата на прозрачной пленке.

Преимущества данного метода заключаются в следующем:

– из одного прокола можно получить десятки препаратов;

– материал не занимает много места и может храниться десятки лет;

– смонтированный препарат защищён от механических повреждений;

– исключается воздействие масла и растворителя, отчего окраска не портится и сохраняется пигмент;

– после просмотра масло снимается сухой ватой и не нужен растворитель для удаления масла;

– при обучении все участники получают идентичные или почти идентичные препараты, что важно для обсуждения после просмотра.

Площадь стандартной толстой капли диаметром примерно 2 см составляет около 3 $см^2$ и содержит порядка 30 мкл крови; 100 микроскопических полей большого увеличения содержат 0,2 мкл, иными словами во всём объёме толстой капли содержится количество крови в 150 раз большее, чем нужно для одного исследования.

Из толстой капли на плёнке легко вырезать небольшой кусочек с количеством крови, достаточным для просмотра. Эти кусочки можно смонтировать с помощью клейкой ленты на разные стёкла, получив таким образом из одной порции крови, которая обычно берётся для исследования на малярию, несколько десятков учебных препаратов.

Для плёнки-носителя подходят многие виды плёнки, например, отмытая фотоплёнка, прозрачная плёнка для письма (для ретропроекторов) и т. д. Существенное условие заключается в том, чтобы она не разбухала от воды: например, гидрофильный целлофан не подходит. Кроме того, плёнка должна быть достаточно жёсткой, чтобы ею можно было манипулировать: по этой причине не подходит, например, упаковочный полиэтилен.

Процедура приготовления учебных препаратов проста. Кровь из прокола пальца размазывают произвольным образом на куске прозрачной плёнки. Кровь

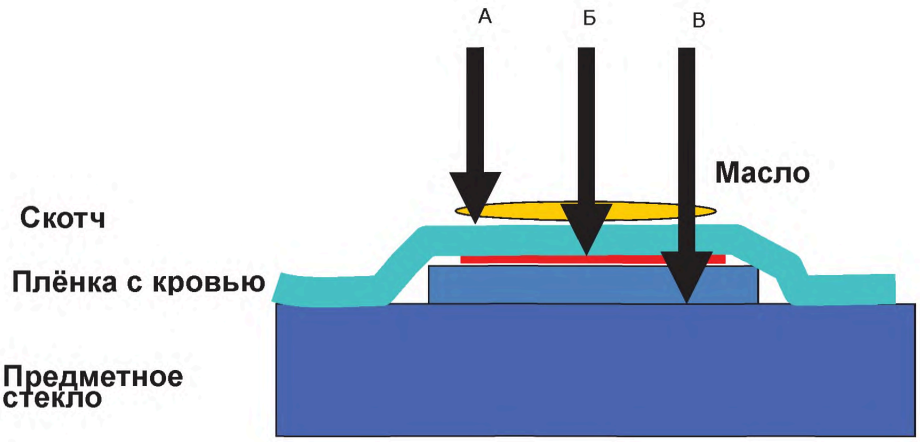

gost.e-ecolog.ru